

Spolni dimorfizam mjera maskilarnih medijalnih sjekutića i očnjaka populacije južne Hrvatske

Duplančić, Roko

Master's thesis / Diplomski rad

2023

Degree Grantor / Ustanova koja je dodijelila akademski / stručni stupanj: **University of Split, University Department of Forensic Sciences / Sveučilište u Splitu, Sveučilišni odjel za forenzične znanosti**

Permanent link / Trajna poveznica: <https://urn.nsk.hr/urn:nbn:hr:227:965166>

Rights / Prava: [Attribution-NonCommercial-NoDerivatives 4.0 International/Imenovanje-Nekomercijalno-Bez prerada 4.0 međunarodna](#)

Download date / Datum preuzimanja: **2024-11-05**

SVEUČILIŠTE
U
SPLITU



SVEUČILIŠNI
ODJEL ZA
FORENZIČNE
ZNANOSTI

Repository / Repozitorij:

[Repository of University Department for Forensic Sciences](#)



SVEUČILIŠTE U SPLITU

SVEUČILIŠNI ODJEL ZA FORENZIČNE ZNANOSTI

MODUL: FORENZIČKA KEMIJA I MOLEKULARNA BIOLOGIJA

DIPLOMSKI RAD

**SPOLNI DIMORFIZAM MJERA MAKSILARNIH MEDIJALNIH SJEKUTIĆA I
OČNJAKA POPULACIJE JUŽNE HRVATSKE**

Roko Duplančić

Split, rujan 2023.

SVEUČILIŠTE U SPLITU
SVEUČILIŠNI ODJEL ZA FORENZIČNE ZNANOSTI
MODUL: FORENZIČKA KEMIJA I MOLEKULARNA BIOLOGIJA

DIPLOMSKI RAD

**SPOLNI DIMORFIZAM MJERA MAKSILARNIH MEDIJALNIH SJEKUTIĆA I
OČNJAKA POPULACIJE JUŽNE HRVATSKE**

Mentorica:

Izv. prof. dr. sc. Željana Bašić

Roko Duplančić

0063023199

Split, rujan 2023.

ZAHVALA

Primjer „Fast & Furious“ franšize izvrsna je demonstracija kako se filmovi znaju razvodniti s nastavcima. Slično tome, u trećoj izvedbi formata zahvale mi ponestaje originalnih ideja, ali s obzirom da je od jedne ljetne ideje „ala moga san dogodine upisat onu forenziku ka“ do kraja studija bilo dosta zanimljivih situacija, svakako bi trebao zahvaliti određenim osobama što su, bilo izravno ili neizravno, zaslužne na istima te što se cijeli proces priveo kraju.

Zahvaljujem svojim prijateljima koji su kroz podršku u vidu „čekaj, zašto si to upisa“, „jesi li diplomira više“ i „oćeš li ti sad radit u policiji“ dodatno afirmirali moje ideje u ekstendiranim studentskim danima.

Cijeli proces studija i izrade diplomskog trebao je biti „Fast & Furious“, ali se razdužio skoro koliko i sama franšiza. S obzirom na navedeno bi zahvalio svojoj mentorici izv. prof. dr. sc. Željani Bašić koja je imala strpljenja za moje nenamjerno odugovlačenje diplomskog rada koji se smjestio u možda najburniji period mog privatnog i poslovnog života.

Nadalje bi zahvalio mojoj ženi Miji koja je također pokazala razumijevanje i strpljenje, uz pokoji „prekini mi žugat za tu forenziku, sam si je upisa“ epizodu.

U konačnici bi zahvalio svim osobama koji su na bilo koji način bili uključeni u razvoj vozila na dva kotača jer su mi ista bila nezamjenjiva u balansiranju ovog studija, doktorata i dva posla. Zahvaljujući njima sam izbjegao „not so fast & really furious“ parking scene gdje se nadate da ste našli mjesto, samo da bi shvatili da je tu ipak parkiran uvučeni Smart.

Na kraju zahvaljujem sam sebi i ostalim poreznim obveznicima na sufinanciranju studija.

Roko Duplančić

Rad je izrađen na Sveučilišnom odjelu za forenzične znanosti Sveučilišta u Splitu u laboratoriju za forenzičnu i biološku antropologiju pod nadzorom izv. prof. dr. sc. Željane Bašić u vremenskom razdoblju od 18.2.2023. do 28.8.2023.

Datum predaje diplomskog rada: 31. kolovoza 2023.

Datum prihvaćanja rada: 15. rujna 2023.

Datum usmenog polaganja: 22. rujna 2023.

Povjerenstvo:

1. doc. dr. sc. Ivan Jerković
2. izv. prof. dr. sc. Ivana Kružić
3. izv. prof. dr. sc. Željana Bašić

SADRŽAJ

1. UVOD -----	1
1.1. Zub kao organ-----	1
1.2. Razvoj zuba -----	4
1.3. Teorija razvojnih polja-----	9
1.4. Morfološke anomalije zubi-----	10
1.5. Forenzička odontologija-----	11
2. CILJ RADA-----	14
3. MATERIJALI I METODE -----	15
3.1. Prikupljanje, odabir i mjerenje uzoraka -----	15
3.2. Statistička obrada podataka -----	18
4. REZULTATI -----	19
4.1. Rezultati statističke analize demografskih obilježja skupina-----	19
4.2. Rezultati statističke analize mjera zubi-----	19
4.3. Diskriminantne funkcije -----	21
5. RASPRAVA -----	23
6. ZAKLJUČCI-----	24
7. LITERATURA -----	25
8. SAŽETAK -----	28
9. SUMMARY -----	29
10. ŽIVOTOPIS-----	30

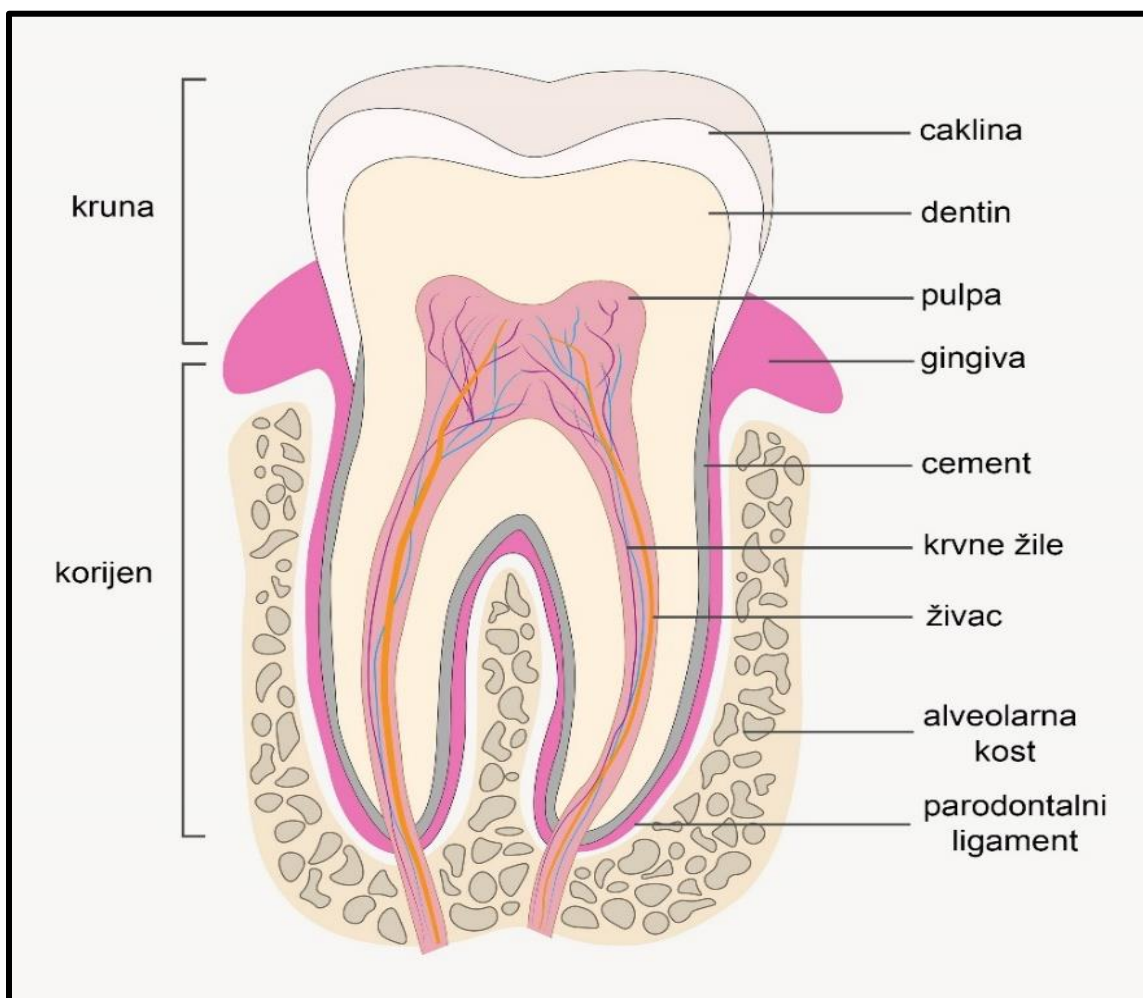
1. UVOD

1.1. Zub kao organ

Zubi ljudima služe za višestruke funkcije odnosno za mastikaciju i fonaciju, ali u suvremenom društvu također imaju i nezaobilaznu estetsku funkciju (1,2).

Zubi se sastoje od krune i korijena. Klinička kruna zuba je vidljivi dio zuba u usnoj šupljini dok korijen zuba, u fiziološkim uvjetima, ne bi trebao biti vidljiv zbog toga što je preko parodontnog ligamenta umetnut u alveolarnu kost gornje čeljusti – maksile i donje čeljusti – mandibule te prekriven gingivom. S obzirom na spomenutu funkciju mastikacije - zubi su evoluirali u najtvrdere organe u tijelima kralježnjaka, odnosno sisavaca pa je tako zub najtvrdi organ i u tijelu čovjeka.

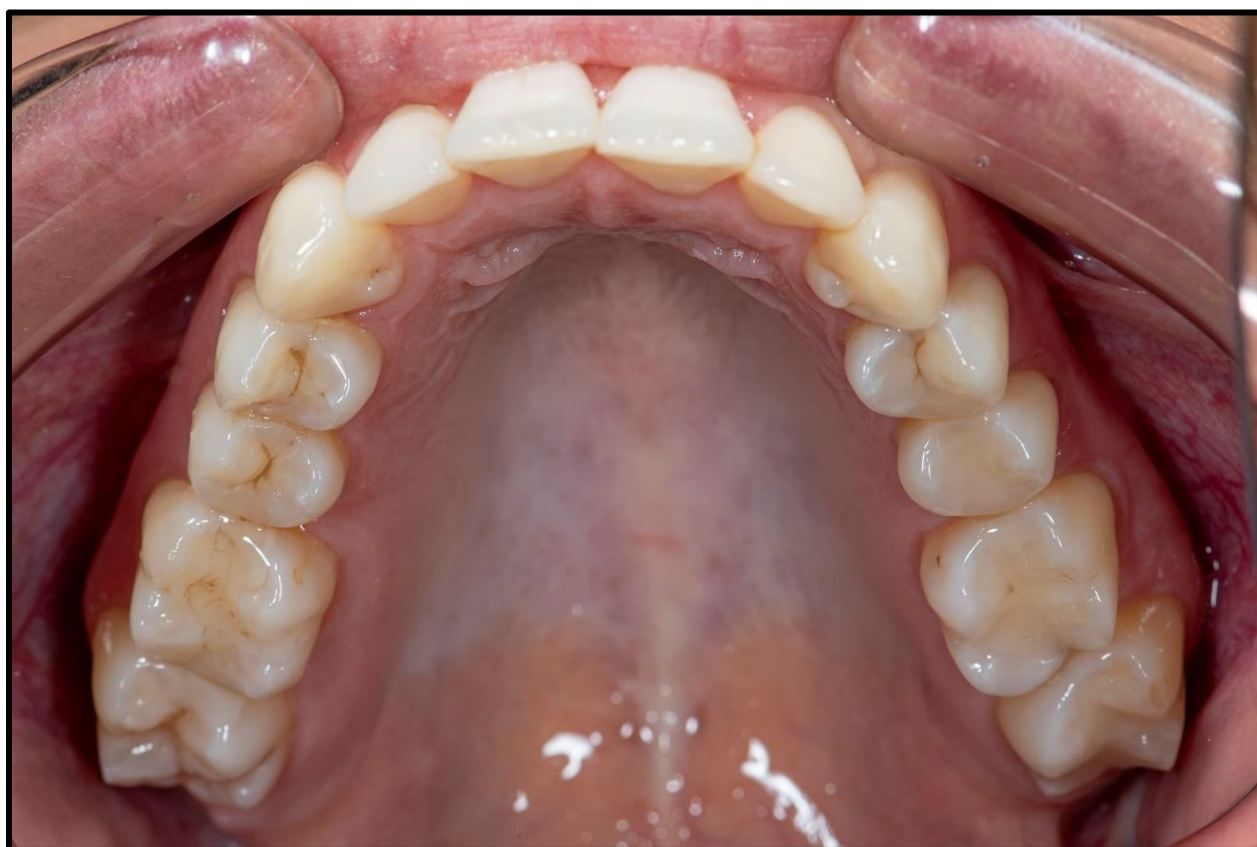Vanjski dio krune zuba zove se caklina, radi se o acelularnom mineraliziranom tkivu i upravo je to tkivo s najtvrdim svojstvima. Ispod cakline nalazi se još jedno mineralizirano tkivo zvano dentin; on je različit od cakline po tome što je manje tvrd kao i po tome što njegova histološka i fizička obilježja više nalikuju tkivu kosti iako im je regeneracijski i/ili reparacijski proces različit (3,4). Od dentina je građen najveći dio krune i korijena zuba; od svih tkiva zuba, dentin nosi najveći maseni i volumni udio. Dentin je, za razliku od cakline, tubularne građe koja omogućuje živčanim stanicama da se od pulpe razvuku sve do površine zuba, tj. do dentinsko-caklinskog tj. dentinsko-cementnog spojišta. Korijen zuba je još izvana prekriven mineraliziranim tkivom – cementom te se preko, već spomenutog, vezivnog tkiva – parodontnog ligamenta povezuje s okolnom kosti u kojoj stoji (5). Grafički prikaz građe zuba vidljiv je na slici 1.



Slika 1. Prikaz pojednostavljenog poprečnog presjeka ljudskog trajnog zuba. Autorska ilustracija.

Ljudi su difiodonti što znači da tijekom života raspolažu s dva seta zubi. Prvi koji počinje nicanje od otprilike šestog mjeseca života, sastoji se od dvadeset zubi manjih dimenzija (po deset u svakoj čeljusti) od kojih su osam incizivi (sjekutići), četiri kanini (očnjaci) i osam molari (kutnjaci) i naziva se mliječnim ili decidualnim setom zubi. U potpunosti se kompletira kada je dijete staro otprilike dvije godine i šest mjeseci. Trajni set započinje s nicanjem u otprilike šestoj godini života, sastoji se od trideset dva zuba regularnih dimenzija (po šesnaest u svakoj čeljusti) od kojih su osam incizivi (sjekutići), četiri kanini (očnjaci), osam premolari (pretkutnjaci) i dvanaest molari (kutnjaci) te završava s nicanjem u adolescentskoj dobi bez precizne granice s obzirom da je nicanje trećih kutnjaka, popularno zvanih „umnjaka“, izrazito varijabilno (6,7). U općenitijoj podjeli zube

se može dijeliti na prednje i stražnje. U prednje spadaju sjekutići i očnjaci, a u bočne pretkutnjaci i kutnjaci. Sjekutići imaju bridove i evoluirali su za otkidanje i sječu hrane, većinom su jedno korijenski zubi. Očnjaci su slične građe kao sjekutići, ali brid je zašiljen te imaju duže i masivnije korijenove koji se odupiru lateralnim silama prilikom lateralnih kretnji donje čeljusti koji se javljaju pri trganju hrane te žvakanju. Pretkutnjaci i kutnjaci imaju svoje žvačne plohe obilježene reljefom u obliku izbočina tj. kvržica i udubina tj. fisura. Kako forma prati funkciju, spomenuta obilježja ukazuju na to kako su ovi zubi namijenjeni mljevenju i usitnjavanju hrane. Svi gornji trajni zubi (izuzev trećih kutnjaka) odrasle osobe te njihova razlika u građi vidljivi su na slici 2.



Slika 2. Gornji zubni luk odrasle osobe. Autorska fotografija.

1.2. Razvoj zuba

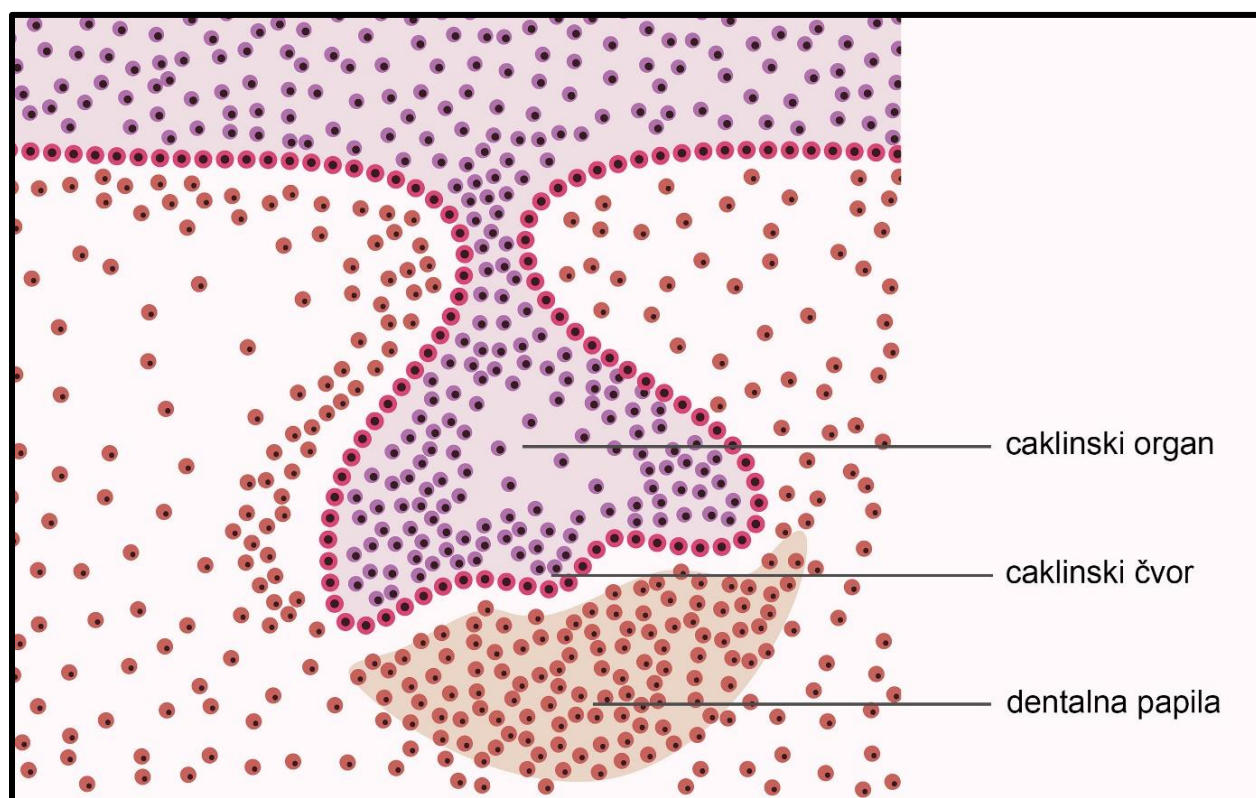
Sjekutići, očnjaci, prekutnjaci i kutnjaci produkt su kompleksnog i dugotrajnog procesa razvoja u kojeg je uključen velik broj gena, signalnih puteva i transkripcijskih faktora, odnosno proteina iz dva različita embrionalna tkiva (8). Spomenuti proces odontogeneze uključuje formiranje svih dijelova tj. samog zuba, erupciju i integraciju s potpornim parodontnim i koštanim kao i krvožilnim te živčanim strukturama. Neovisno radi li se o mliječnim ili trajnim zubima, cijeli proces rasta, razvoja, erupcije i integracije zuba je uvijek isti, ali u različito vrijeme (9,10).

Sam razvoj zuba počinje jako rano, točnije oko šestog tjedna intrauterinog razvoja. Taj prvi znak embrionalnog razvoja zubnih struktura se vidi kao zadebljanje ektoderma, odnosno ektodermalnog epitela po maksilarnim i mandibularnim nastavcima iz kojih će se kasnije razvijati gornja i donja čeljust. Zadebljanje se naziva primarnim epitelnim tračkom i prati simplificirani oblik budućeg alveolarnog nastavka i zubnog luka – oblik potkove tj. slova „U“. Osim manjeg dijela vidljivog na površini, tračak daje i dio koji infiltrira podležće mezenhimsko vezivno tkivo. Tjedan kasnije se primarni epitelni tračak podijeli na dva nastavka; vanjski, deblji nastavak iz kojeg će se formirati vestibularna lamina koja je odgovorna za kasniju separaciju usana i obraza te drugi, unutarnji i tanji nastavak iz kojeg će se formirati dentalna lamina od koje nastaju zubi. Literatura daljnji razvoj zuba dijeli po razvojnim stadijima koji su svoje nazive dobili po izgledu frontalnog histološkog presjeka (11-13).

Stadij pupoljka je prvi u kojem se, ubrzo nakon formiranja, dentalna lamina oko sedmog tjedna intrauterinog razvoja počinje segmentirati u manje kuglaste nakupine – caklinske čvorove. Ovo su preteče zubnih zametaka koje se raspoređuju na način da ih je u početku prisutno ukupno četiri (dva sjekutića, očnjak i jedan kutnjak) u svakom kvadrantu preteča budućih čeljusti. Daljnjim razvojem dentalne lamine, oko desetog tjedna intrauterinog razvoja, pojavljuje se i peti caklinski čvor (drugi kutnjak). Iz caklinskih čvorova će kasnije nastati stanice koje će stvoriti caklinu. Podležće mezenhimsko tkivo odgovara na proliferaciju caklinskih čvorova nakupljanjem netom ispod (ili poviše, ovisno o tome promatra li se gornja ili donja čeljust), tvoreći zubnu papilu. Te gusto lokalizirane stanice će u budućnosti tvoriti pulpu zuba – tkivo gradivne, nutritivne i senzorne funkcije. Nakon diferencijacije stanica, pulpa će biti bogata odontoblastima (stanicama koje tvore dentin tijekom cijelog života), živčanim vlaknima, krvnim kapilarama i vezivom iako u ovom

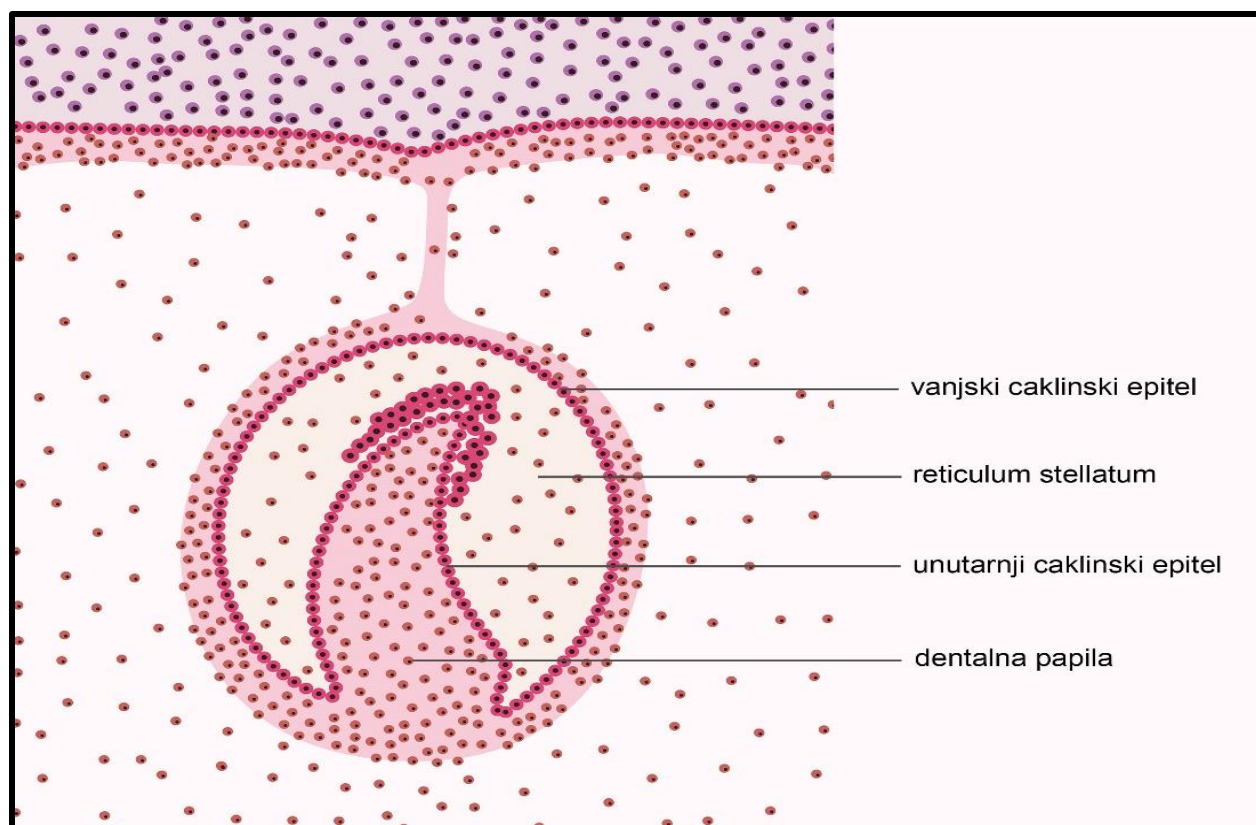
stadiju još nisu prisutna potpuno razvijena sva navedena tkiva. Caklinski čvor i dentalnu papilu obavlja dentalni folikul – struktura koja će opskrbljivati krvlju caklinski čvor, regulirati veličinu i oblik kripte u kosti te kasnije dati osnovu parodontnog ligamenta. Caklinski čvor, dentalna papila i dentalni folikul zajedno čine tvorbu koja se naziva zametak zuba (11-13).

Stadij kape je drugi i okarakteriziran je evolucijom epitelne komponente – caklinskog organa. Caklinski se organ dalje diferencira i proliferira na način da se počinju razlikovati njegova dva sloja stanica: unutarnji i vanjski caklinski epitel. Slojevi se ne dodiruju (osim na samim rubovima caklinskog organa), a prostor koji ih dijeli ispunjen je stanicama koje na histološkim presjecima imaju zvjezdoliki izgled pa je tako dobio ime *reticulum stellatum* (11-13). Grafički prikaz stadija kape prikazan je na slici 3.



Slika 3. Prikaz pojednostavljenog zametka ljudskog zuba u stadiju kape. Autorska ilustracija.

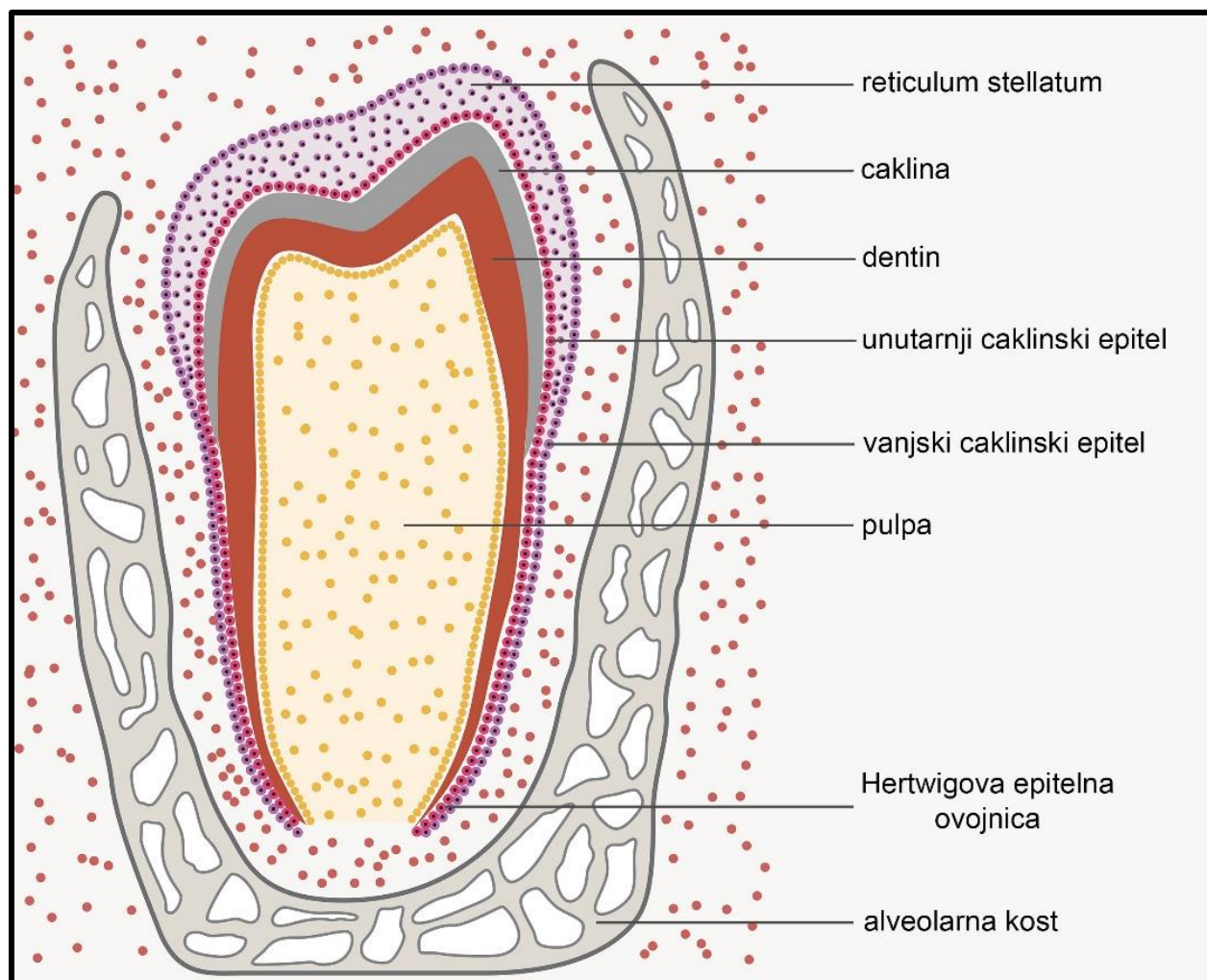
Stadij zvona treći je stadij u čije vrijeme caklinski organ raste i obavija dentalnu papilu, dok dentalni folikul izvana i dalje obavija obje strukture. *Reticulum stellatum*, tkivo prethodno delikatne i rastresite strukture, dobiva na volumenu i to najviše onom ekstracelularnom, odnosno intercelularnom zbog sinteze ekstracelularnog matriksa koji je osmotski aktivan i navlači vodu. Ovo ima nutritivnu, ali i potpurnu ulogu. U isto vrijeme se sam *reticulum stellatum* dijeli tankim slojem od svega par stanica koji se naziva *stratum intermedium*, nakon čije pojave započinje formiranje dentina i cakline. Unutarnji caklinski epitel dati će osnovu za daljnju diferencijaciju u specijalizirane stanice ameloblaste, koje će, u suradnji sa stanicama koje čine *stratum intermedium*, stvarati buduću caklinu zuba, dok će dentalna papila dati osnovu za diferencijaciju u specijalizirane stanice odontoblaste, koje će stvarati buduću dentin zuba. Sam rub caklinskog organa gdje se unutarnji i vanjski caklinski epitel dodiruju (*reticulum stellatum* i *stratum intermedium* nisu prisutni) naziva se cervikalnom petljom. Ona će dalje proliferirati i igrati ključnu ulogu u formiranju korijena zuba (11-13). Grafički prikaz stadija zvona prikazan je na slici 4.



Slika 4. Prikaz pojednostavljenog zametka ljudskog zuba u stadiju zvona. Autorska ilustracija.

Samo formiranje dentina i cakline počinje na spoju dentalne papile i unutarnjeg caklinskog epitela i to na lokacijama budućih kvržica ili bridova zubi. Ameloblasti i odontoblasti svoj život započinju kao manje diferencirane stanice preameloblasti i preodontoblasti. Preameloblasti se dijele do finalnog broja kada dolazi do zastoja u daljnjoj proliferaciji, dok se preodontoblasti počinju povlačiti u smjeru od spoja s preameloblastima. Daljnjom diferencijacijom u odontoblaste počinju sintetizirati osnovu budućeg dentina – preentin, što je zapravo organski matriks baziran na kolagenu tip I. Paralelno sa sintezom odontoblasti i dalje nastavljaju svoju migraciju od spoja prema unutrašnjosti (budućoj pulpi zuba) ostavljajući za sobom svoje odontoblastične nastavke što preentinu daje tubularni izgled tj. strukturu. Prisutnost preentina kod preameloblasta služi kao okidač za daljnju diferencijaciju u ameloblaste. Ameloblasti počinju sintetizirati i lučiti svoj vlastiti organski matriks koji se mineralizira i tako tvori prve slojeve cakline. Ameloblasti depozicijom matriksa i minerala također migriraju u smjeru od spoja, što zapravo znači da odontoblasti i ameloblasti, prethodno sljubljeni na spoju, migriraju u suprotnim smjerovima tj. udaljavaju se jedni od drugih. Dvije zanimljive činjenice proizlaze iz ovog fiziološkog procesa. Prva je ta da je caklina jedno od rijetkih tkiva čovjeka koje se ne može prirodno regenerirati ni reparirati. Razlog leži u tomu što ameloblasti migriraju prema budućoj površini zuba, za sobom ostavljajući novo sintetiziranu caklinu, te se pri dovršetku procesa reduciraju i po nicanju zuba u potpunosti nestanu. Dakle, više ne postoje specijalizirane stanice koje bi sintetizirale novu caklinu. Druga činjenica jest da je preosjetljivost zubi koja se može osjetiti u kasnijoj dobi rezultat samog fiziološkog procesa stvaranja dentina. Razlog ovoj pojavi je već spomenuta tubularna struktura dentina zbog migracije odontoblasta koji za sobom ostavljaju svoje odontoblastične nastavke. Izloženost otvorenih tubula u usnoj šupljini (primjerice od oštećenja karijesom, frakturom, abrazijom ili erozijom zubi) je upravo razlog preosjetljivosti zubi (11-13).

Jednom kada se kruna zuba trodimenzijski formirala, rast i razvoj usmjerava se na cervikalnu petlju koja preuzima ulogu vodiča u formiranju korijen(ova) zuba. Formirani zubni zametak prikazan je grafički na slici 5. Cervikalna petlja dalje nastavlja kao dvoslojna struktura stanica gdje su vanjski i unutarnji caklinski epitel sljubljeni (*reticulum stellatum* i *stratum intermedium* nisu prisutni). U ovoj se formaciji naziva Hertwigova epitelna ovojnica i ekstenira u smjeru vrha/ova korijena/ova zuba mapirajući buduću izgled korijena/ova i enkapsulirajući dentalnu papilu. Kod jedno korijenskih zubi je to jednostavniji cilindrični, odnosno konusni oblik, dok se u slučaju više korijenskih zubi radi o kompleksnijim trodimenzijskim oblicima.



Slika 5. Grafički prikaz histološkog presjeka razvijenog zametka zuba. Autorska ilustracija.

Stanice enkapsulirane dentalne papile će se pri kontaktu s Hertwigovom epitelnom ovojnicom diferencirati u odontoblaste te stvarati dentin istim mehanizmom opisanim kao kod krune zuba. Napredovanjem i rastom Hertwigove epitelne ovojnice, ona dolazi u kontakt s dentalnim folikulom te poprima perforirani mrežasti izgled, što omogućuje stanicama dentalnog folikula da dođu u kontakt s novo sintetiziranim dentinom. Taj je kontakt (kao i kod preameloblasta) okidač za diferencijaciju stanica dentalnog folikula u cementoblaste koji će stvarati cement, fibroblaste koji će stvarati periodontalni ligament te osteoblaste koji će stvarati alveolarnu kost. Hertwigova epitelna ovojnica ne dezintegrira u potpunosti, već zaostaje u obliku periodičnih nakupina stanica koje se nazivaju Malessezovi epitelni ostaci, a mogu se pronaći i u odraslih osoba (11-13).

Svaki od mliječnih zubi ima svog zuba nasljednika. Mliječne sjekutiće će naslijediti trajni sjekutići, mliječne očnjake trajni očnjaci dok će mliječne kutnjake naslijediti trajni pretkutnjaci. Formiranje navedenih trajnih zubi se događa preko dodatnog ogranka dentalne lamine koji se s lingvalne strane odvoji od zametka mliječnog zuba da bi kasnije formirao trajni zub. Zubi koji nemaju svoje mliječne prethodnike su trajni kutnjaci čiji se zubni zameci stvaraju rastom i proširivanjem dentalne lamine neovisno o mliječnim zamecima. Zameci prvih trajnih kutnjaka (koji će niknuti oko šeste godine života djeteta) se formiraju već oko dvadesetog tjedna intrauterinog razvoja (11-13).

1.3. Teorija razvojnih polja

Paleontolog P. M. Butler, promatrajući zube sisavaca, 1939. godine postavlja teoriju o razvojnim poljima zubi prema kojoj postoji međuovisnost oblika zuba s njegovim položajem (rednim brojem) u razvojnom polju/zubnom nizu. On opisuje kako su neke varijacije raspoređene gradijentno; pojavljuju se sve rjeđe što su udaljenije od točke maksimalne incidencije (14).

Njegovu teoriju 1945. dalje obrađuje A. A. Dalhberg te je prilagođava ljudskom zubalu tako da definiira utjecaj razvojnog polja najjačim na prvom zubu u polju (genetički i fenotipski najstabilniji zub – npr. prvi kutnjak) koji gradijentno opada distalno prema posljednjem zubu u polju (genetički i fenotipski najlabilniji zub – npr. treći kutnjak tzv. „umnjak“) (15). Varijacije unutar polja mogu biti brojčane i/ili morfološke. U ljudskoj denticiji, najstabilniji zubi (oni s najmanje genske varijacije) su očnjaci, srednji sjekutići i prvi kutnjaci, dok su nestabilniji (oni s najviše genske varijacije) maksilarni lateralni sjekutići, drugi pretkutnjaci te drugi i treći kutnjaci (11).

Usprkos opisanoj strogoj i finoj staničnoj regulaciji svih navedenih procesa odontogeneze, neke greške su moguće. One se mogu manifestirati u obliku anomalija broja zubi, anomalija vremena nicanja, anomalija morfoloških obilježja krune i/ili korijena te anomalija same tkivne strukture zuba. Ovdje će biti prikazane anomalije anatomskih, odnosno morfoloških obilježja zubi s obzirom da ostale anomalije izlaze iz opsega interesa ovog diplomskog rada.

1.4. Morfološke anomalije zubi

Devijacije tijekom stadija kape i zvona su vjerojatni uzrok anomalija u veličini i obliku zuba (12). Iste mogu zahvaćati jedan ili više zubi te njegovu krunu, korijen ili oboje. Sljedeći popis donosi sve anomalije s kratkim opisima u produžecima.

- Makrodoncija – uvećani zub/i, najčešće se javlja u sklopu nekakvih sindroma i/ili hormonalnih disbalansa (npr. pituitarni gigantizam). Bioarheološki i klinički vidljivo pregledom, ali i rendgenskom snimkom.
- Mikrodoncija – umanjeni zub/i, najčešće zahvaća maksilarne druge sjekutiće te maksilarne treće kutnjake. Može se javiti izolirano uni ili bilateralno kod zdravih ljudi. Bioarheološki i klinički vidljivo pregledom, ali i rendgenskom snimkom.
- Geminacija – dijeljenje zubnog zametka za vrijeme razvoja. Prezentira se kao zub s dvije djelomično ili kompletno odvojene krune, ali s jednim korijenom. Bioarheološki i klinički vidljivo pregledom, ali i rendgenskom snimkom. U literaturi također poznato kao zubi blizanci (*dentes geminati, dentes gemelli, geminatio dentis shysodontia*).
- Fuzija – spajanje dva susjedna zubna zametka za vrijeme razvoja. Forma je ovisna o stadiju razvoja u kojem se spajanje dogodilo tako da varira od jednog velikog zuba do dva dentinom povezana zuba, ali s odvojenim krunama i korijenovima. Bioarheološki i klinički vidljivo pregledom, ali i rendgenskom snimkom koji može otkriti korijensku povezanost. U literaturi također poznato kao stapanje zubi (*dentes confusi, dentes fusi, synodontia*).
- Konkrescencija – spajanje dva susjedna zuba, ali samo na razini cementa bez dodira dentina. Bioarheološki i klinički teže vidljivo pregledom, lakše rendgenskom snimkom.
- Dilaceracija – traumatsko oštećenje zubnog zametka koje rezultira oštrim lomom tj. skretanjem korijena. Bioarheološki i klinički nevidljivo pregledom ukoliko zub nije izvađen iz čeljusti. Lako vidljivo rendgenskom snimkom.
- Taurodontizam – apikalno, odnosno uvećanje cijele pulpne komore na račun korijena. Ovisno o zahvaćenosti dijeli se na hiperturodonciju, mezoturodonciju i hipoturodonciju. Bioarheološki i klinički nevidljivo pregledom ukoliko zub nije izvađen iz čeljusti. Lako vidljivo rendgenskom snimkom.

- Akcesorne kvržice – dodatne kvržice koje nisu dio karakteristične morfologije određenog zuba. Najčešće se prezentiraju kao dodatna kvržica na prvim maksilarnim kutnjacima te kvržice na maksilarnim sjekutićima. Bioarheološki i klinički vidljivo pregledom. U literaturi također poznate kao Carabellijeva kvržica (*cusps of Carabelli, tuberculum Carabelli*) i pandžasta kvržica (*talon cusp*).
- Akcesorni korijenovi – razvoj dodatnih korijenova koji nisu karakteristični za određeni zub. Bioarheološki i klinički nevidljivo pregledom ukoliko zub nije izvađen iz čeljusti. Lako vidljivo rendgenskom snimkom. U literaturi također poznati kao prekobrojni korijenovi (*radix entomolaris, radix paramolaris*).
- Invaginacija – uvrtnje zubnog zametka tijekom razvoja. Prezentacija ovisi o stupnju uvrtnja: može biti s ili bez uključivanja pulpe. Bioarheološki i klinički vidljivo pregledom, ali i rendgenskom snimkom. . U literaturi također poznato kao zub u zubu (*dens in dente*).
- Evaginacija – izvrtanje zubnog zametka tijekom razvoja. Prezentacija ovisi o stupnju izvrtanja, ali se najčešće javlja kao izbočina na mandibularnim pretkutnjacima. Bioarheološki i klinički vidljivo pregledom, ali i rendgenskom snimkom.

1.5. Forenzička odontologija

S. Keiser-Nielsen 1970. prvi put spominje forenzičku odontologiju i to u kontekstu grane forenzičke medicine koja se bavi analizom dentalnih dokaza u svrhu interesa prava, odnosno njihove evaluacije i prezentacije pravnim tijelima (16).

Kako su zubi i kosti jedina mineralizirana tkiva čovjeka, logično je kako će biti i trajnija u odnosu na sve preostala meka tkiva sklona degradaciji tijekom vremena i/ili nesreća. Zubi, zbog svoje jedinstvene i specifične mikroskopske tj. histološke građe imaju prednost pred kostima jer, primjerice, mogu izdržati i zagrijavanje do 1600°C (17). Korijenovi zubi obloženi su alveolarnom kosti čeljusti i tako su zaštićeni, dok je sama pulpa unutar zuba dodatno zaštićena od vanjskih utjecaja te zbog toga zna biti izvor dovoljno očuvane DNK za forenzičku ili bioarheološku analizu. Zubi nisu dio prehrane i jedne životinje te zbog toga bivaju zanemareni u tijelima koja se duže

nalaze izložena fauni. Upravo zbog svih navedenih obilježja mogu biti i jedini izuzeti dokaz u nekom slučaju (18).

Forenzička odontologija u svome spektru djelovanja određuje vrstu, rasu, spol, dob te individualizira pojedinca. Određivanje vrste nije toliko često kada se očekuje nalazište ili mjesto zločina koje uključuje samo ljudski materijal. Ljudi imaju karakterističan broj, oblik i raspored zubi za svoju vrstu te ih je teško zamijeniti s drugom vrstom čak i ako je iz srodne porodice, primjerice hominida. Određivanje rase se svodi na uži spektar morfoloških anomalija zubi s većom incidencijom pojedine anomalije u određenoj rasi što može biti korisno u državama gdje društvo sačinjava više rasa (primjerice SAD). Spol se pak teže određuje isključivo po zubalu, ali ga je, s velikom preciznošću, moguće odrediti ako je prisutna donja čeljust i/ili cijela lubanja. Te kosti imaju izraženi spolni dimorfizam i uvelike olakšavaju određivanje spola. Ono gdje forenzička odontologija briljira je određivanje dobi, pogotovo u mlađih osoba. Ljudsko zubalo obilježavaju razvojne i degenerativne promjene. Razvojne promjene su izvrsno dokumentirane s obzirom da ljudska denticija prati pouzdanu i predvidljivu razvojnu putanju. Poznati su točni vremenski rasponi formiranja i nicanja svakog mliječnog i trajnog zuba; od intrauterinog razvoja sve do kraja puberteta pa i dalje. U slučajevima punoljetnih osoba (kojima su nikli svi trajni zubi) promatraju se degenerativne promjene poput atricije, depozicije sekundarnog dentina (smanjivanja volumena pulpne komore), zadebljanja cementa i sl. Najčešća metoda korištena je Gustafsonova metoda koja obuhvaća sve prethodno navedene promjene, opisuje ih te kategorizira po nivoima u svrhu što bolje procjene dobi pojedinca. Gustafsonova metoda nije toliko precizna s odstupanjima čak i od $\pm 6,35$ godina (19). Novije i preciznije metode s lakšom kvantifikacijom su određivanje stupnja racemizacije asparaginske kiseline iz dentina te stupnja translucencije dentina (19,20).

Uz sve navedene, najčešća i najkorisnija uloga forenzičke odontologije je identifikacija, odnosno individualizacija. Ona može biti dio istraživačkog rada u bioarheologiji kao i naloženih radnji u sklopu sudskih ili vojnih procesa. U identifikaciji ključnu ulogu igraju helioskopija kod živih subjekata i dentalna identifikacija kod živih subjekata, ali i posmrtnih ostataka. Poput daktiloskopije, koja se bazira na analizi jedinstvenog uzorka papilarnih linija prstiju, helioskopija se bazira na analizi jedinstvenog uzorka nabora i brazdi usana. Dentalna identifikacija nastupa kada su post-mortem promjene na tijelu toliko opsežne da bi uobičajene metode prepoznavanja ili daktiloskopije bile beskorisne, a metoda analize DNK-a upitna zbog sumnje u kontaminaciju

(16,18). Ono što olakšava identifikaciju uz pomoć zubi je činjenica da u razvijenim državama svijeta sve zdravstvene institucije imaju obvezu čuvati podatke o svim dentalno medicinskim zahvatima odrađenima na zubima pojedinca. Uz opsežnu dokumentaciju, praksa je pohranjivati i intra/ekstraoralne fotografije, rendgenske snimke te sadrene i/ili digitalne modele. Usporedba antemortalnih zapisa s postmortalnim stanjem je osnova dentalne identifikacije. Svaki pojedinac ima jedinstven oblik, veličinu i raspored zubi koji se, za vrijeme života, dodatno individualiziraju različitim zahvatima iz područja dentalne medicine; jedinstveni oblik ispuna nakon restauracije karijesa, jedinstveni položaj i odnos zubi nakon nošenja ortodontskog aparatića, ugrađeni specifičan dentalni implantat na točno određenom mjestu izgubljenog zuba, izrađeni most od specifične legure metala na točno određenim zubima nosačima itd. (21).

Američko društvo forenzične odontologije prepoznaje četiri stupnja identifikacije (16,22,23). Sljedeći su:

- Pozitivna identifikacija – potpuno podudaranje antemortalnih i postmortalnih podataka što ukazuje na istog pojedinca.
- Moguća identifikacija – djelomično podudaranje antemortalnih i postmortalnih podataka zbog (lošije) kvalitete zapisa/dokaza što može ukazivati na istog pojedinca.
- Nedostatna identifikacija – nepotpuno podudaranje antemortalnih i postmortalnih podataka zbog nedostatnih zapisa/dokaza.
- Isključenje identifikacije – očigledna razlika antemortalnih i postmortalnih podataka.

2. CILJ RADA

Cilj je ovoga rada ispitati razlike između spolova, tj. spolni dimorfizam koji se potencijalno javlja u fizičkim mjerama duljine i širine kruna, korijenova te kompletnih maksilarnih medijalnih sjekutića i očnjaka populacije južne Hrvatske.

Glavni cilj ovog istraživanja je izmjeriti sve navedene dimenzije ciljanih zubi u obje spolne skupine te ih statistički usporediti u svrhu donošenja zaključka o postojanju statistički značajne razlike tj. samog spolnog dimorfizma. Za sekundarni cilj postavljena je izrada diskriminantne funkcije preko koje bi se moglo utvrditi radi li se o zubima muškarca ili žene, što sadrži forenzički značaj u procjeni spola neidentificiranih ljudskih ostataka.

Hipoteza: fizičke mjere duljine i širine kruna, korijenova te ukupne duljine i širine maksilarnih medijalnih sjekutića i očnjaka neće biti jednake u žena i muškaraca.

3. MATERIJALI I METODE

3.1. Prikupljanje, odabir i mjerenje uzoraka

Uzorci tj. zubi mjereni su digitalno preko MSCT snimaka glava pacijenata *Kliničkog zavoda za dijagnostičku i intervencijsku radiologiju Kliničkog bolničkog centra Split*. Kompletne snimke pacijenata prikupljane su u svrhu HRZZ projekta *Forenzička identifikacija ljudskih ostataka analizom MSCT snimaka – CtforID* (šifra projekta UIP-2020-02-7331). Projekt se provodi uz etičko odobrenje *Kliničkog bolničkog centra Zagreb* (Klasa: 8.1-21/216-3; Ur. br: 02/21 AG.), *Kliničkog bolničkog centra Split* (Klasa: 500-03/17-01/56; Ur. br.: 2181-147-01/06/M.S.-17-2) i *Sveučilišnog odjela za forenzične znanosti Sveučilišta u Splitu* (Klasa: 024-04/17-03/00026, Ur. Br. 2181-227-05-12-17-0003).

Svi pacijenti ($n = 276$) u bazu su uneseni po jedinstvenim depersonaliziranim brojevanim oznakama uz dodatne informacije o starosti i spolu. Pacijenti su filtrirani po unaprijed utvrđenim kriterijima uključenja, odnosno isključenja. Kriteriji uključenja bili su:

- jasna snimka glave s gornjom čeljusti
- najmanje 20 godina starosti
- bilateralna prisutnost intaktnih bioloških maksilarnih medijalnih sjekutića i očnjaka

Kriteriji isključenja bili su:

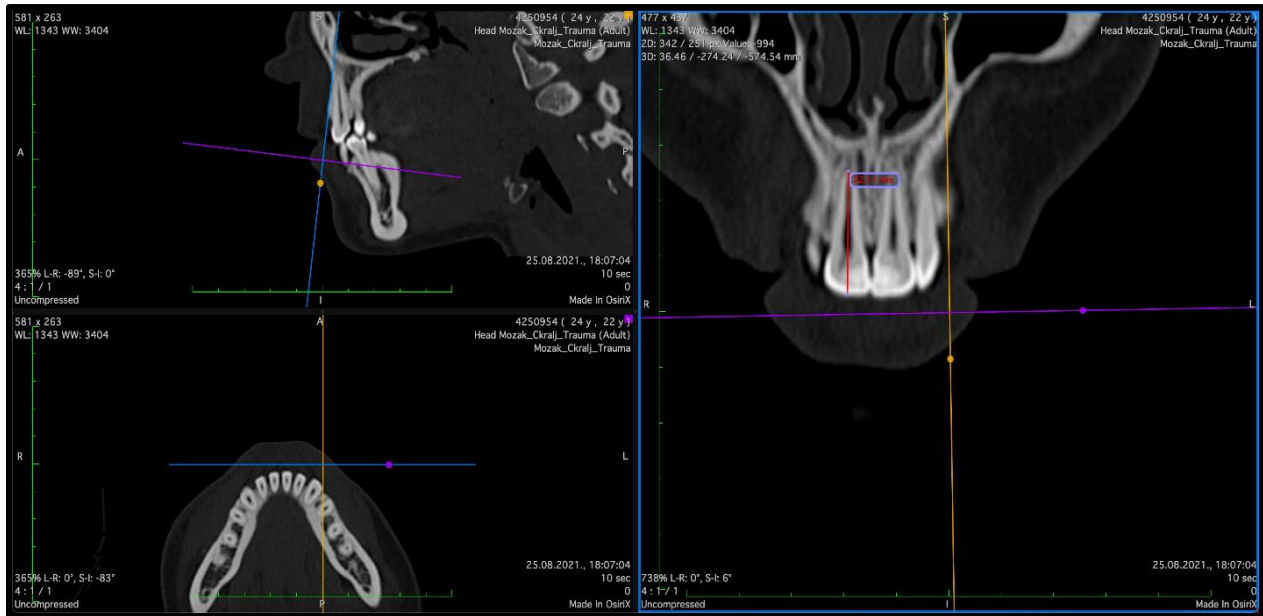
- prisutnost rendgenskih artefakata
- prisutnost dentalnih implantata ili bilo kakvih drugih dentalno protetskih nadomjestaka (ljuskice, krunice i mostovi)
- prisutnost morfoloških anomalija na zubima od interesa
- unilateralna i/ili bilateralna abrazija, erozija, atricija i/ili fraktura zubi od interesa
- prisutnost karijesnih lezija i/ili kompozitnih restauracija na zubima od interesa
- provedena endodontska terapija bilo kakve vrste na zubima od interesa i/ili aktivna ortodontska terapija

Nakon filtriranja baze, pacijenti uključeni u istraživanje podijeljeni su u dvije skupine: žene (n = 20) i muškarci (n = 20).

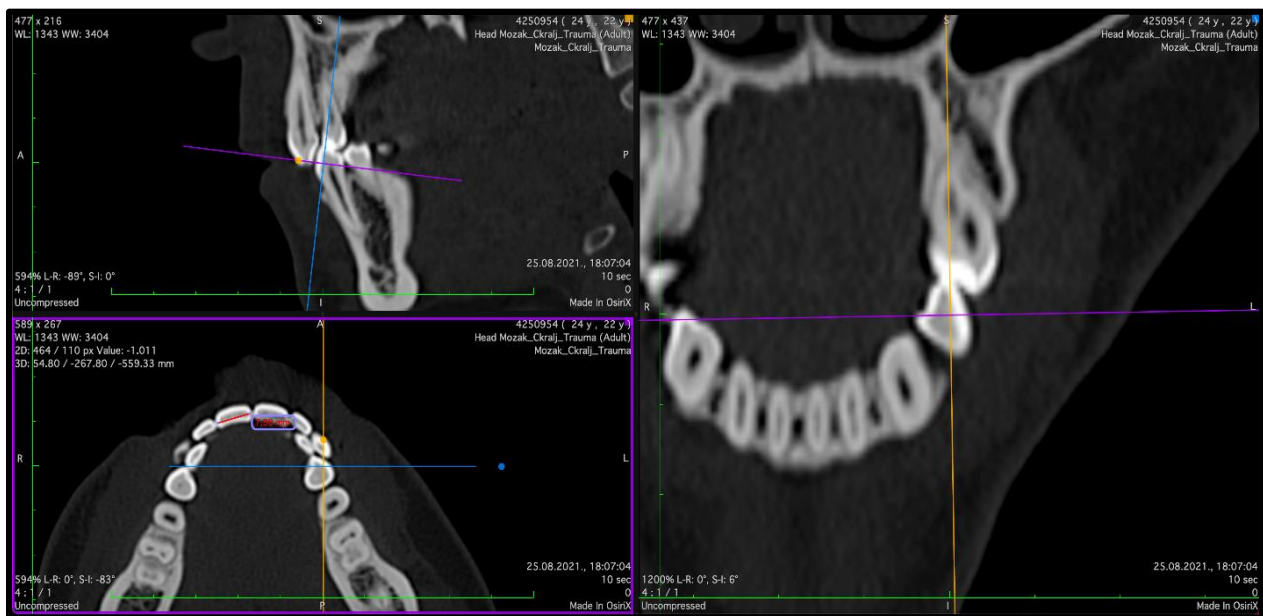
Za analizu tj. mjerenje zubi na MSCT snimkama korišten je računalni program *OsiriX MD 12.5.0* (Pixmeo SARL, Geneva, Švicarska). Mjerenje je napravljeno pomoću mjernoga alata ručnim namještanjem u trodimenzijskoj višeravninskoj rekonstrukciji (*3D multiplanar reconstruction – 3D MPR*) s tri odvojena prozora za x, y i z os. Kontrast i svjetlina (*window width, window level – WW/WL*) su podešeni prema predefiniranim vrijednostima koje su primijenjene za sve snimke. Unaprijed je definirana preferencija mjerenja desnih maksilarnih medijalnih sjekutića i očnjaka. Mjerena je ukupna aksijalna duljina zuba (u apikalno-koronalnom smjeru), duljina korijena (u apikalno-koronalnom smjeru) i širina krune (u mezio-distalnom smjeru). Sve mjere pohranjene su u strukturiranu tablicu računalnog programa *Microsoft Excel* iz paketa *Microsoft 365* (Microsoft Corp., Redmond, WA, USA). Iz tablica su dodatno izračunate mjere duljine korijena za oba zuba oduzimajući mjeru duljinu korijena od ukupne duljine zuba. Finalni set podataka sastojao se od osam mjera, tj. od četiriju mjera za svaki zub (maksilarni medijalni sjekutić i maksilarni očnjak):

- Ukupna duljina zuba (kruna + korijen)
- Duljina korijena zuba
- Duljina krune zuba
- Širina krune zuba

Primjer mjerenja ukupne duljine sjekutića vidljiv je na slici 5., dok je primjer mjerenja širine krune istog zuba vidljiv na slici 6.



Slika 5. Snimka zaslona (screenshot) iz programa *Osirix MD* u trodimenzijskoj višeravninskoj rekonstrukciji (*3D multiplanar reconstruction – 3D MPR*) s tri odvojena prozora za x, y i z os pri mjerenju ukupne duljine desnog maksilarnog sjekutića.



Slika 6. Snimka zaslona (screenshot) iz programa *Osirix MD* u trodimenzijskoj višeravninskoj rekonstrukciji (*3D multiplanar reconstruction – 3D MPR*) s tri odvojena prozora za x, y i z os pri mjerenju širine krune desnog maksilarnog sjekutića.

3.2. Statistička obrada podataka

Za statističku obradu podataka korišten je računalni program *Microsoft Excel* iz paketa *Microsoft 365* (Microsoft Corp., Redmond, WA, SAD). U njemu su provedeni višestruki t-testovi za dva nezavisna uzorka jednake varijance kojima su se uspoređivale iste mjere između obiju skupina. Također je korišten i računalni program *IBM SPSS Statistics*, verzija 22.0.0.0 (IBM, Armonk, NY, SAD) gdje je provedena analiza temeljnih sastavnica te izrađena detaljna statistička analiza tj. izrada svih diskriminantnih funkcija. Točnost diskriminantnih funkcija ispitana je s pomoću krosvalidacija izostavljanjem jednoga člana (*leave-one-out*). Razina statističke značajnosti postavljena je na $\alpha = 0,05$ ($P < 0,05$).

4. REZULTATI

4.1. Rezultati statističke analize demografskih obilježja skupina

Raspodjela pacijenata je bila ista u obje skupine ($n = 20$) sa sličnim demografskim obilježjima. U skupini žena raspon godina je bio između 20 i 62, s prosjekom od 40,58 i medijanom od 41, dok je kod muškaraca raspon godina bio između 20 i 60, s prosjekom od 37,86 i medijanom od 35.

4.2. Rezultati statističke analize mjera zubi

U statističkoj analizi tj. usporedbi istih mjera između obje skupine, pronađena je statistički značajna razlika za svih osam usporedbi. T-vrijednosti i P-vrijednosti provedenih t-testova za dva nezavisna uzorka jednake varijance izražene su u tablici 1, dok su u tablici 2 prikazani deskriptivni statistički podaci svih pojedinih mjera za obje skupine.

Tablica 1. Statistička obrada t-testovima za svaku pojedinu mjeru između obje skupine.

Mjera	Dobivena t-vrijednost	Granična t-vrijednost	P-vrijednost
Duljina sjekutića	-7,409	1,984	$P < 0,001$ ($P < 0,05$)
Duljina korijena sjekutića	-4,164	1,984	$P < 0,001$ ($P < 0,05$)
Duljina krune sjekutića	-6,481	1,984	$P < 0,001$ ($P < 0,05$)
Širina krune sjekutića	-5,379	1,984	$P < 0,001$ ($P < 0,05$)
Duljina očnjaka	-6,962	1,984	$P < 0,001$ ($P < 0,05$)
Duljina korijena očnjaka	-4,252	1,984	$P < 0,001$ ($P < 0,05$)
Duljina krune očnjaka	-5,931	1,984	$P < 0,001$ ($P < 0,05$)
Širina krune očnjaka	-5,053	1,984	$P < 0,001$ ($P < 0,05$)

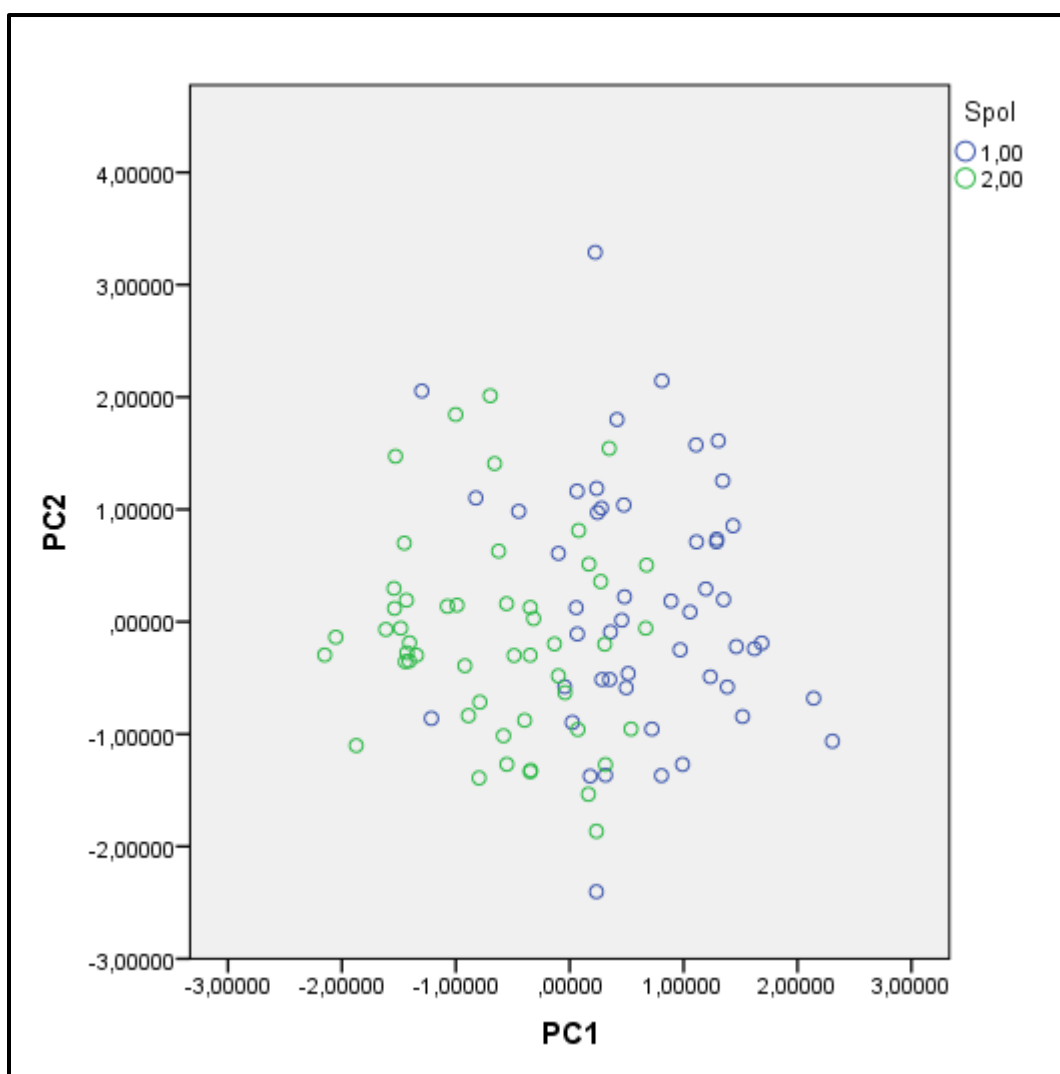
Tablica 2. Deskriptivni statistički podaci svih pojedinih mjera za obje skupine.

Mjera	Spol	Prosjek	Medijan	Varijanca	SD	Min	Max	Raspon	IR
DuS	♂	23,287	23,100	2,285	1,512	20,04	26,75	6,71	2,46
	♀	21,188	21,335	1,729	1,315	19,00	24,11	5,11	2,20
DkoS	♂	15,854	15,705	2,040	1,428	12,92	19,07	6,15	2,18
	♀	14,763	14,805	1,388	1,178	12,55	17,15	4,60	1,75
DkrS	♂	7,434	7,310	0,580	0,761	5,92	10,00	4,08	1,09
	♀	6,425	6,335	0,631	0,795	5,18	8,44	3,26	0,88
SkrS	♂	7,632	7,625	0,162	0,403	6,55	8,51	1,96	0,53
	♀	7,131	7,140	0,271	0,521	5,94	8,27	2,33	0,67
DuO	♂	26,569	26,755	4,719	2,172	21,51	30,25	8,74	2,96
	♀	23,612	23,590	4,300	2,074	19,76	27,29	7,53	3,59
DkoO	♂	17,706	18,200	3,765	1,940	12,49	20,49	8,00	2,51
	♀	16,151	16,030	2,917	1,708	12,75	19,52	6,77	2,46
DkrO	♂	8,863	8,820	1,946	1,395	4,45	11,33	6,88	1,96
	♀	7,461	7,335	0,849	0,922	6,21	10,12	3,91	1,18
SkrO	♂	6,923	6,900	0,148	0,385	6,09	7,61	1,52	0,53
	♀	6,551	6,590	0,122	0,349	5,80	7,31	1,51	0,42

Akronimi mjera: **DuS** – duljina sjekutića, **DkoS** – duljina korijena sjekutića, **DkrS** – duljina krune sjekutića, **SkrS** – širina krune sjekutića, **DuO** – duljina očnjaka, **DkoO** – duljina korijena očnjaka, **DkrO** – duljina krune očnjaka, **SkrO** – širina krune očnjaka. Spol je podijeljen na muškarce (♂) i žene (♀). Akronimi vrijednosti: **SD** – standardna devijacija, **Min** – najmanja izmjerena vrijednost, **Max** – najveća izmjerena vrijednost, **IR** – interkvartilni raspon.

4.3. Diskriminantne funkcije

Analiza temeljnih sastavnica pokazala je da dvije sastavnice objašnjavaju 73 % varijance, od čega prva 56 %. Na prvoj komponenti (PCA1) najviše utječu duljine zuba, a na drugoj duljine korijena i krune, tj. duljine zuba objašnjavaju 56 % varijance u uzorku. Prema desnoj strani grafikona povećavaju se sve dimenzije zuba, dok se prema gore povećava duljina krune, a smanjuje duljina korijena zuba. Na slici 7 vidljivo je da prva sastavnica jasno odvaja osobe prema spolu, dok druga ne pokazuje znakove spolnog dimorfizma.



Slika 7. Rezultati analize temeljnih sastavnica.

Od prikupljenih podataka izrađene su diskriminantne funkcije za koje vrijedi: ako je dobiveni broj veći od nule riječ je o muškarcu, a manji, riječ je o ženi. Sve diskriminantne funkcije i njihova točnost procjene spola prikazane su u tablici 3.

Tablica 3. Diskriminantne funkcije za određivanje spola.

Diskriminantna funkcija	Točnost (♂, ♀, ukupno)
$[DuS \times 0,684] + [DkoS \times (-0,4)] + [SkrS \times 0,134] + [DuO \times 0,26]$ $+ [DkoO \times (-0,159)] + [SkrO \times 0,73] - 18,851$	♂: 78 % ♀: 78 % (78 %)
$[DuS \times 0,456] + [DkrO \times 0,355] + [SkrO \times 0,898] - 19,08$	♂: 78 % ♀: 80 % (79 %)
$[DuS \times 0,706] - 15,698$	♂: 70 % ♀: 76 % (73 %)
$[DkoS \times 0,764] - 11,692$	♂: 62 % ♀: 68 % (65 %)
$[DkrS \times 1,285] - 8,905$	♂: 74 % ♀: 76 % (75 %)
$[SkrS \times 2,147] - 15,849$	♂: 72 % ♀: 66 % (69 %)
$[DuO \times 0,471] - 11,816$	♂: 76 % ♀: 74 % (75 %)
$[DkoO \times 0,547] - 9,262$	♂: 70 % ♀: 66 % (68 %)
$[DkrO \times 0,846] - 6,903$	♂: 72 % ♀: 78 % (75 %)
$[SkrO \times 2,721] - 18,333$	♂: 74 % ♀: 72 % (70 %)

Akronimi: **DuS** – duljina sjekutića, **DkoS** – duljina korijena sjekutića, **DkrS** – duljina krune sjekutića, **SkrS** – širina krune sjekutića, **DuO** – duljina očnjaka, **DkoO** – duljina korijena očnjaka, **DkrO** – duljina krune očnjaka, **SkrO** – širina krune očnjaka. Točnost diskriminantne funkcije prikazana je posebno za muškarce (♂), žene (♀) te ukupna u obliku zagradama.

5. RASPRAVA

Zubi mogu poslužiti kao vrijedan izvor informacija za više znanstvenih disciplina, a pogotovo za forenziku. Oni su lako dostupni, najčešće dobro očuvani i prikupljanje podataka s njih jednostavno je, jeftino i nedestruktivno (18,24). Procjena spola po zubima može se raditi na više načina, što pokazuju i istraživanja koja su proučavala spolni dimorfizam kod ljudi. Najčešće se radi o istraživanjima na starijim bioarheološkim uzorcima ili novijim sadrenim odljevima određenih populacija (25). Neka istraživanja koristila su se metodologijom sličnu onoj primijenjenoj u ovom istraživanju te su dimenzije zubi mjerile preko CT snimaka (26).

Cilj ovog rada bio je izmjeriti sve već navedene dimenzije ciljanih zubi u obje spolne skupine te ih statistički usporediti u svrhu donošenja zaključka o postojanju spolnog dimorfizma. Statistički značajne razlike u svih osam mjerenja potvrdile su početnu hipotezu kako postoji spolni dimorfizam kod maksilarnih središnjih sjekutića i očnjaka. Sustavni pregled istraživanja koja su mjerila zube prema CT snimkama navodi kako su najčešće analizirani zubi upravo očnjaci (26). Rezultati analiza jako udaljenih populacija poput Australije, umjereno udaljenih poput Grčke te susjednih poput Srbije govore upravo o najvećoj varijabilnosti očnjaka (27-29). Rezultati ovog istraživanja u skladu su sa svim spomenutim, ali bitno je istaknuti kako se podudaraju, ne samo u utvrđivanju spolnog dimorfizma već u i točnosti procjene izrađene diskriminantne funkcije, s novim istraživanjem iste, tj. hrvatske populacije (25).

Prednosti primijenjene metodologije vezane su uglavnom za CT snimke; CT pruža trodimenzijske slike prihvatljive kvalitete u kojima se morfologija zuba može vizualizirati iz svih kutova, a same slike mogu se pregledavati u više odjeljaka i razina što omogućuje mjerenje svih dijelova zuba, uključujući i korijen. Mjerenje korijena dostupno je samo još kod bioarheoloških uzoraka ili ekstrahiranih zubi živih pacijenata. Sadreni modeli su jeftini i lako dostupni, ali omogućuju mjerenje samo kruna zubi (25,29). Pregledom navedenih istraživanja očigledno je kako standardiziranog seta mjera za evaluaciju spola još nema, ali neovisno o korištenoj metodi i mjerama, prilikom evaluacije trebalo bi uzeti u obzir znanstvene metode zbog dokaza kako ni stručnjaci iz stomatološkog područja ne mogu isključivo subjektivno procijeniti radi li se o ženi ili muškarcu (30).

6. ZAKLJUČCI

Iz ovog istraživanja proizlaze sljedeći zaključci:

- Sve navedene mjere ciljanih zubi pokazuju spolni dimorfizam što znači da bi se medijalni maksilarni sjekutići i očnjaci populacije južne Hrvatske mogli razlikovati (u antropološke i forenzičke svrhe).
- Najpouzdanije pojedinačne mjere su: duljina krune sjekutića, duljina očnjaka i duljina krune očnjaka, a njihove ukupne točnosti predviđanja su 75 % što može biti korisno prilikom pokušaja spolne identifikacije jednog zuba odvojenog od ostatka kostiju lubanje.
- Najpouzdanije zbirne diskriminantne funkcije su one s tri (duljina sjekutića, duljina krune očnjaka i širina krune očnjaka) i šest mjera (duljina sjekutića, duljina korijena sjekutića, širina krune sjekutića, duljina očnjaka, duljina korijena očnjaka i širina krune očnjaka). One pokazuju 79 %, odnosno 78 % točnosti predviđanja spola što također ima potencijalno vrijednu praktičnu primjenu, ali govori i o vjerodostojnosti rezultata s obzirom na sličnost diskriminantne funkcije dobivenom iz podataka mjerenja zubi ljudi iz hrvatske populacije iz drugog sličnog istraživanja.

7. LITERATURA

1. Tuchtenhagen S, Ortiz F, Ardenghi T, Antunes J. Oral health and happiness in adolescents: A cohort study. *Community Dentistry and Oral Epidemiology*. 2021;49(2):176-185.
2. Khan S, Ghani F, Nazir Z. The effect of some missing teeth on a subjects' oral health related quality of life. *Pakistan Journal of Medical Sciences*. 2018;34(6): 1457-1462.
3. Rees J, Jacobsen P. The elastic moduli of enamel and dentine. *Clinical Materials*. 1993;14(1):35-39.
4. Kim J, Lee G, Chang W, Ki SH, Park JC. Comparison and Contrast of Bone and Dentin in Genetic Disorder, Morphology and Regeneration: A Review. *Journal of Bone Metabolism*. 2021;28(1):1-10.
5. de Jong T, Bakker AD, Everts V, Smit TH. The intricate anatomy of the periodontal ligament and its development: Lessons for Periodontal regeneration. *Journal of Periodontal Research*. 2017;52(6):965–74.
6. Olze A, Peschke C, Schulz R, Schmeling A. Studies of the chronological course of wisdom tooth eruption in a German population. *Journal of Forensic and Legal Medicine*. 2008;15(7):426-429.
7. Olze A, Ishikawa T, Zhu B, Schulz R, Heinecke A, Maeda H et al. Studies of the chronological course of wisdom tooth eruption in a Japanese population. *Forensic Science International*. 2008;174(2-3):203-206.
8. Bloch-Zupan A, Sedano HO, Scully C. *Odontogenesis, Anomalies and Genetics. Dento/Oro/Craniofacial Anomalies and Genetics*. 2012.
9. Prabhakar M, Sivapathasundharam B. Tooth eruption clock: A novel learning aid. *Journal of Oral and Maxillofacial Pathology*. 2021;25(3):515.
10. Patil K, Lakshmappa A, Guledgud M. Eruption times and patterns of permanent teeth in school children of India. *Indian Journal of Dental Research*. 2011;22(6):755.
11. Gulabivala K, Ng Y. Tooth organogenesis, morphology and physiology. *Endodontics*. 2014.
12. Kwon H-JE, Jiang R. Development of teeth. *Reference Module in Biomedical Sciences*. 2018.

13. Anić I, Buntak-Kobler D, Ciglar I, Čokolica V, Katunarić M, Najžar-Fleger D et al. Patologija i terapija tvrdih zubnih tkiva. 1st ed. Zagreb: Naklada Zadro; 1994.
14. Butler PM. Studies of the mammalian dentition.–differentiation of the post-canine dentition. Proceedings of the Zoological Society of London. 1939;B109(1):1–36.
15. Dahlberg A. The Changing Dentition of Man. The Journal of the American Dental Association. 1945;32(11):676-690.
16. Verma AK, Kumar S, Rathore S, Pandey A. Role Of Dental Expert In Forensic Odontology. National Journal of Maxillofacial Surgery. 2014;5(1):2-5.
17. Rothwell BR. Principles of dental identification. Dental Clinics of North America 2001;45(2):253-70.
18. Šlaus M. Bioarheologija : demografija, zdravlje, traume i prehrana starohrvatskih populacija. 1st ed. Zagreb: Školska knjiga; 2006.
19. Shamim T. Oral Pathology in Forensic Investigation. Journal of International Society of Preventive and Community Dentistry. 2018;8(1):1-5.
20. Ritz-Timme S, Cattaneo C, Collins MJ, Waite ER, Schütz HW, Kaatsch HJ et al. Age estimation: The state of the art in relation to the specific demands of forensic practise. International Journal of Legal Medicine. 2000;113(3):129-136.
21. Gupta S, Agnihotri A, Chandra A, Gupta OP. Contemporary Practice In Forensic Odontology. Journal of Oral and Maxillofacial Pathology. 2014;18(2):244-50.
22. Divakar K. Forensic Odontology: The New Dimension in Dental Analysis. International Journal of Biomedical Science. 2017;13(1):1-5.
23. INTERPOL. Disaster victim identification (DVI) [Internet]. [cited 2023 Aug 26]. Available from: <https://www.interpol.int/How-we-work/Forensics/Disaster-Victim-Identification-DVI>
24. Luna LH. Canine sex estimation and sexual dimorphism in the collection of identified skeletons of the University of Coimbra, with an application in a Roman cemetery from Faro, Portugal. International Journal of Osteoarchaeology. 2019;29(2):260–72.
25. Dumančić J, Scott GR, Savić Pavičič I, Anić-Milošević S, Medančić N, Brkić H. Canine crown sexual dimorphism in a sample of the modern Croatian population. Dentistry Journal. 2023;11(7):175.

26. Ajmal MA, Roberts TS, Beshtawi KR, Raj AC, Sandeepa NC. Sexual dimorphism in odontometric parameters using cone beam CT: A systematic review. *Head and Face Medicine*. 2023;19(1):6.
27. Abaid S, Zafar S, Kruger E, Tennant M. Mesiodistal dimensions and sexual dimorphism of teeth of contemporary Western Australian adolescents. *Journal of Oral Science*. 2021;63(3):247–51.
28. Zorba E, Moraitis K, Manolis SK. Sexual dimorphism in permanent teeth of modern greeks. *Forensic Science International*. 2011;210(1–3):74–81.
29. Filipovic G, Kanjevac T, Cetenovic B, Ajdukovic Z, Petrovic N. Sexual Dimorphism in the Dimensions of Teeth in Serbian Population. *Collegium Antropologicum*. 2016;40(1):23-8.
30. Radlanski RJ, Renz H, Hopfenmüller W. Sexual dimorphism in teeth? clinical relevance. *Clinical Oral Investigations*. 2011;16(2):395–9.

8. SAŽETAK

Naslov istraživanja: Spolni dimorfizam mjera maksilarnih medijalnih sjekutića i očnjaka populacije južne Hrvatske

Uvod: Zubi za vrijeme razvoja prolaze kroz razne stadije koji utječu na njihov konačan oblik i dimenzije. S obzirom na njihova svojstva, često su dobro očuvani kao postmortalni ostaci te kao takvi imaju velik forenzički značaj, a među ostalim i za procjenu spola na temelju mjera zubi.

Cilj istraživanja: Cilj ovog istraživanja bio je utvrditi postojanje spolnog dimorfizma kod maksilarnih medijalnih sjekutića i očnjaka ljudi.

Materijali i metode: Iz baze MSCT snimaka glave izdvojeno je ukupno 40 pacijenata s očuvanim zubalom prikladnim za digitalno mjerenje. Pacijenti su podijeljeni u skupinu žena ($n = 20$) i muškaraca ($n = 20$) te su im mjerene duljine i širine krune, korijenova te ukupne duljine i širine desnih maksilarnih medijalnih sjekutića i očnjaka uz pomoć računalnog programa. Podaci su statistički obrađeni te su izrađene diskriminantne funkcije koje omogućuju procjenu spola.

Rezultati: Rezultati statističke obrade utvrdili su postojanje spolnog dimorfizma ($P < 0,001$) između svih mjera: duljina sjekutića, duljina korijena sjekutića, duljina krune sjekutića, širina krune sjekutića, duljina očnjaka, duljina korijena očnjaka, duljina krune očnjaka i širina krune očnjaka. Točnost procjene spola varirala je od 65 % (najlošija pojedinačna mjera) do 75 % (najbolja pojedinačna mjera), dok su diskriminantne funkcije sa tri i šest mjera pokazala točnost procjene od 79 %, odnosno 78 %.

Zaključci: Vidljiv je spolni dimorfizam maksilarnih medijalnih sjekutića i očnjaka što upućuje na važnost mjera zuba za procjenu spola u hrvatskoj populaciji.

Ključne riječi: antropologija, dimenzije zubi, duljina krune, duljina korijena, širina krune, širina korijena, spolni dimorfizam

9. SUMMARY

Research title: Sexual dimorphism of measurements of maxillary medial incisors and canines in southern Croatian population

Introduction: During development, teeth undergo various stages that influence their final shape and dimensions. Due to their characteristics, they are often well preserved as postmortem remains, and as such, they hold significant forensic importance, including the assessment of gender based on dental measurements.

Research objectives: The aim of this research was to determine the presence of sexual dimorphism in the maxillary central incisors and canines of humans.

Materials and methods: A total of 40 patients with preserved biological teeth suitable for digital measurement were selected from the database of MSCT head scans. After splitting the patients into a group of women ($n = 20$) and men ($n = 20$), their lengths and widths of the crowns, roots, and the total length and width of the right maxillary medial incisors and canines were measured by software. The data was statistically analyzed and discriminant functions were created to enable gender estimation.

Results: The results of statistical processing confirmed the presence of sexual dimorphism ($P < 0.001$) between all measures: incisor length, incisor root length, incisor crown length, incisor crown width, canine length, canine root length, canine crown length and canine crown width. The accuracy of gender estimation ranged from 65 % (poorest individual measure) to 75 % (best individual measure), while the discriminant functions with three and six measures demonstrated gender estimation accuracy of 79 % and 78 %, respectively.

Conclusions: Sexual dimorphism of the maxillary central incisors and canines is evident, highlighting the significance of dental measurements for gender estimation in the Croatian population.

Key words: anthropology, teeth dimensions, crown length, root length, crown width, root width, sexual dimorphism

10. ŽIVOTOPIS

Ime i prezime: Roko Duplančić

Datum i mjesto rođenja: 14.4.1992, Split, Hrvatska

Državljanstvo: hrvatsko

E-mail adresa: roko.duplancic@mefst.hr

Obrazovanje:

- 2020.–2023: *Sveučilišni odjel za forenzične znanosti Sveučilišta u Splitu*: diplomski studij – Forenzička kemija i molekularna biologija
- 2018.–2023: *Medicinski fakultet Sveučilišta u Splitu*: doktorski studij – Biologija novotvorina
- 2010.–2016: *Medicinski fakultet Sveučilišta u Splitu*: integrirani preddiplomski i diplomski studij – Dentalna medicina

Radno iskustvo:

- 2017.–danas: *Medicinski fakultet Sveučilišta u Splitu*: asistent
- 2021.–danas: *DR. DAVID digitalna ortodoncija d.o.o.*: doktor dentalne medicine
- 2018.–2021: *Stomatološka ordinacija dr. Zoran Kučinić*: doktor dentalne medicine
- 2017.–2017: *Dom zdravlja Osijek*: doktor dentalne medicine
- 2016.–2017: *Burow d.o.o.*: doktor dentalne medicine

Znanstveni i ostali radovi:

- Duplancic R, Roguljic M, Bozic D, Kero D. Heparan sulfate glycosaminoglycan is predicted to stabilize inflammatory infiltrate formation and RANKL/OPG ratio in severe periodontitis in humans. *Bioengineering*. 2022;9(10):566. – **znanstveni rad**
- Duplancic R, Kero D. Histograms and 2D plot profiling for quantification of numerous immunofluorescent signals on entire panoramic photomicrographs: A new method description. 2021 6th International Conference on Smart and Sustainable Technologies (SpliTech). 2021. – **kongresni rad**

- Duplancic R, Kero D. Novel approach for quantification of multiple immunofluorescent signals using histograms and 2D plot profiling of whole-section panoramic images. *Scientific Reports*. 2021;11(1):8619. – **znanstveni rad**
- Duplancic R, Poklepović Peričić T, Vladislavčević N D. Klinička procjena oralnog stanja i održavanje oralne higijene u posebnim skupinama. U: *Prevenција u Dentalnoj Medicini*. Zagreb, Croatia: Medicinska Naklada; 2021. p. 45–80. – **poglavlje u knjizi**
- Poklepović Peričić T, Duplancic R, Jerković D, Kovačić I, Pejda Repić S, Gavić L. Klinička procjena oralnog stanja i održavanje oralne higijene u posebnim skupinama. U: *Prevenција u Dentalnoj Medicini*. Zagreb, Croatia: Medicinska Naklada; 2021. p. 81–114. – **poglavlje u knjizi**
- Duplancic R, Roguljic M, Puhar I, Vecek N, Dragun R, Vukojevic K, et al. Syndecans and enzymes for heparan sulfate biosynthesis and modification differentially correlate with presence of inflammatory infiltrate in periodontitis. *Frontiers in Physiology*. 2019;10:1248. – **znanstveni rad**
- Duplancic R, Roguljic M, Puhar I, Vecek N, Dragun R, Kero D. Syndecan and Heparan Sulfate Enzymes in Regulation of Periodontal Disease. 48. Jahrestagung: Die SSP unter Strom: Spannungsfelder in der Parodontologie. 2019. – **kongresni poster**
- Kero D, Simic Bilandzija T, Duplancic R, Vukojevic K, Saraga Babic M. Analysis of Expression Patterns of Syndecans and Enzymes Involved in Heparan Sulfate Biosynthesis and Degradation in Developing Human Tooth Germs. 8th International Conference on Biotechnology and Bioengineering (8th ICBB). 2018. – **kongresni poster**

Nagrade i priznanja:

- 2022: *Medicinski fakultet Sveučilišta u Splitu*: nagrada za najbolji znanstveni rad u polju dentalne medicine
- 2020: *Medicinski fakultet Sveučilišta u Splitu*: nagrada za najbolji znanstveni rad u polju dentalne medicine
- 2017: *Sveučilište u Splitu*: rektorova nagrada za izvrsnost
- 2016: *Sveučilište u Splitu, studentska organizacija Zubolina*: posebno priznanje za izniman doprinos u osnivanju, financiranju i organizaciji i potpori rada organizacije
- 2014: *Medicinski fakultet Sveučilišta u Splitu*: dekanova nagrada za izniman uspjeh

Projekti:

- 2020.–2022: *Mobile access dental clinic (MADE) (HR-BA-ME570)*: sudionik na projektu

Jezici: hrvatski (materinji), engleski (C1 razina)

Hobiji: Fitness, motociklizam, biciklizam, automehanika, nautika, ronjenje, fotografija, satovi, filmovi i kazalište

(PRILOG 3)

SVEUČILIŠTE U SPLITU

Sveučilišni odjel za forenzične znanosti

Izjava o akademskoj čestitosti

Ja, Roko Duplančić, izjavljujem da je moj diplomski rad pod naslovom „Spolni dimorfizam mjera maksilarnih medijalnih sjekutića i očnjaka populacije južne Hrvatske“ rezultat mog vlastitog rada, da se temelji na mojim istraživanjima te da se oslanja na izvore i radove navedene u bilješkama i popisu literature. Nijedan dio ovoga rada nije napisan na nedopušten način, odnosno nije prepisan bez citiranja i ne krši ičija autorska prava.

Izjavljujem da nijedan dio ovoga rada nije iskorišten u ijednom drugom radu pri bilo kojoj drugoj visokoškolskoj, znanstvenoj, obrazovnoj ili inoj ustanovi.

Sadržaj mog rada u potpunosti odgovara sadržaju obranjenoga i nakon obrane uređenoga rada.

Split, 31.8.2023.

Potpis studenta/studentice: _____

