

Testiranje vidljivosti sagitalnog šava na suhim kostima i MSCT snimkama

Maleš, Diana

Master's thesis / Diplomski rad

2023

Degree Grantor / Ustanova koja je dodijelila akademski / stručni stupanj: **University of Split, University Department for Forensic Sciences / Sveučilište u Splitu, Sveučilišni odjel za forenzične znanosti**

Permanent link / Trajna poveznica: <https://urn.nsk.hr/urn:nbn:hr:227:781341>

Rights / Prava: [Attribution-NonCommercial-NoDerivs 3.0 Unported / Imenovanje-Nekomercijalno-Bez prerađivanja 3.0](#)

Download date / Datum preuzimanja: **2024-07-07**

SVEUČILIŠTE
U
SPLITU



SVEUČILIŠNI
ODJEL ZA
FORENZIČNE
ZNANOSTI

Repository / Repozitorij:

[Repository of University Department for Forensic Sciences](#)



UNIVERSITY OF SPLIT



**SVEUČILIŠTE U SPLITU
SVEUČILIŠNI ODJEL ZA
FORENZIČNE ZNANOSTI**

ISTRAŽIVANJE MJESTA DOGAĐAJA

DIPLOMSKI RAD

**TESTIRANJE VIDLJIVOSTI SAGITALNOG ŠAVA
NA SUHIM KOSTIMA I MSCT SNIMKAMA**

DIANA MALEŠ

Split, kolovoz 2023.

**SVEUČILIŠTE U SPLITU
SVEUČILIŠNI ODJEL ZA
FORENZIČNE ZNANOSTI**

ISTRAŽIVANJE MJESTA DOGAĐAJA

DIPLOMSKI RAD

**TESTIRANJE VIDLJIVOSTI SAGITALNOG ŠAVA
NA SUHIM KOSTIMA I MSCT SNIMKAMA**

MENTOR: izv. prof. dr. sc. Ivana Kružić

KOMENTOR: Tina Bareša, mag. forens.

DIANA MALEŠ

563/2020

Split, kolovoz 2023.

Rad je izrađen u Laboratoriju za forenzičnu i biološku antropologiju Sveučilišnog odjela za forenzične znanosti Sveučilišta u Splitu
pod nadzorom izv. prof. dr. sc. Ivane Kružić i Tine Bareše, mag. forens.
u vremenskom razdoblju od 01.10.2022. do 11.07.2023.

Datum predaje diplomskog rada: 31.srpanj 2023.

Datum prihvaćanja rada: 23. kolovoz 2023.

Datum usmenog polaganja: 31. kolovoza 2023.

Povjerenstvo: 1. izv. prof. dr. sc. Željana Bašić

2. doc. dr. sc. Ivan Jerković

3. izv. prof. dr. sc. Ivana Kružić

Sadržaj

1. Uvod.....	1
1.1. Virtopsija.....	1
1.2. Koštane i virtualne zbirke kostura.....	3
1.2.1. Virtualno mjerenje na MSCT-u.....	4
1.3. Lubanja i šavovi lubanje	6
1.3.1. Sagitalni šav lubanje	8
1.3.2. Vizualni pregled sagitalnog šava	9
1.4. Razvoj šava lubanje i mikroskopski prikaz.....	11
2. Cilj rada.....	13
3. Izvori podataka i metode.....	14
3.1. Izvori podataka.....	14
3.2. Metode.....	16
3.2.2. Fotografije lubanja.....	16
3.2.3. Vizualna analiza i testiranje vidljivosti sagitalnog šava na kosti.....	17
4. Rezultati	20
5. Rasprava.....	28
6. Zaključci	31
7. Literatura.....	32
Popis slika	34
Popis tablica	35
Popis grafikona	36
Sažetak	37
Abstract.....	39
Životopis	40
Izjava o akademskoj čestitosti	42

1. Uvod

Napretkom tehnologije u 20. stoljeću, zahvaljujući Godfreyju Newboldu Hounsfieldu i njegovom izumu kompjuterizirane tomografije (engl. computed tomography - CT) (1), došlo je do primjene antropoloških metoda na CT snimkama. U počecima se CT, a kasnije i višeslojna kompjuterizirana tomografija (engl. multi-slice computed tomography – MSCT), isključivo koristio kao medicinska dijagnostička tehnika. Manjak donacija mrtvih tijela te paralelnim razvojem virtualne obdukcije (engl. *virtopsy*), MSCT snimka danas omogućuje sastavljanje virtualnih baza te se koristi za analizu mrtvih tijela, kao pouzdana neinvazivna metoda za dijagnostiku i dokumentaciju uz očuvanje ljudskog tijela (2).

1.1. Virtopsija

Virtualna obdukcija (engl. *virtopsy*) je postupak koji se koristi u medicini i forenzici. Pojam virtopsija dolazi od engleskih riječi *virtual* i *autopsy*, a na hrvatskom bi značilo virtualno i obdukcija. No, kako korijen ovih riječi dolazi iz starogrčkog *virtualis* i *opsomei* te latinskog *virtus* i *autos*, prevedeno ima sasvim drugo značenje. Naime, latinski “*virtus*” označava nešto poput vrline, sposobnosti junaštva ili hrabrosti, dok starogrčki “*virtualis*” znači jači ili bolji. Dalje, starogrčki *autos* se prevodi kao sâm, a *opsomei* kao vidjeti ću. Stoga izraz virtopsija znači “bolje vidjeti ili vidjeti čestito” (3).

Istraživanjem iz 1997. godine utvrdilo se da se fotogrametrija može koristiti i za analizu ozljeda mekih tkiva i kostiju što je rezultiralo početkom projekta „Virtopsy“ na Sveučilištu u Bernu pod vodstvom R. Dirnhofera i M. J. Thalija (4). Povodom toga, 2000. godine istraživačka skupina Virtopsy predstavlja rezultate spajanja različitih slikovnih metoda za vizualizaciju forenzičkih nalaza na mrtvom tijelu (5). Druge istraživačke skupine u Švedskoj, Velikoj Britaniji i Australiji, među ostalim počele su koristiti slikovne metode u forenzičkim ispitivanjima kao dodatak obdukciji, ali kao i trijažu, tj. pregled ili klasifikaciju prema kojoj se određuje treba li mrtva osoba uopće biti obducirana ili je obdukcija neophodna. Izraz virtopsija koristi se diljem svijeta kao

sinonim za posmrtni forenzički slikovni pregledi na mrtvim tijelima. Međutim, unutar projekta Virtopsy iz Berna i Zuericha, žive se osobe također ispituju pomoću slikovnih metoda kao što su CT, MR i 3D skeniranje. Virtualna obdukcija je prvenstveno odnosi na posmrtni CT, rjeđe na posmrtni MR ili posmrtnu angiografiju podržane CT-om (3).

Postupak potpune virtualne obdukcije je sljedeći:

1. 3D površinsko skeniranje/fotogrametrija mrtvog tijela koje se može prikazati trodimenzijski na zaslonu računala
2. posmrtni CT, zatim posmrtni MR unutrašnjosti tijela
3. povezivanje podataka s posmrtnog CT-a ili MR-a i 3D skeniranja /fotogrametrijskog pregleda na račun
4. posmrtna CT angiografija, a zatim posmrtna biopsija (po potrebi)
5. pohranjivanje podataka o slikama u sustav za arhiviranje slika PACS (engl. Picture Archiving and Communication System) koji se širom svijeta etablirao za pohranjivanje digitalnih slika (3).

Prednost virtopsije, u usporedbi s klasičnom obdukcijom, je u tome što se virtopsija ističe mogućnošću pružanja dvodimenzijalnim i trodimenzijalnim prikaza. Zbog toga su nalazi na mrtvom tijelu razumljiviji laicima, a 3D prikaz može značajno olakšati komunikaciju između laika i medicinskih stručnjaka. Osim toga, slike virtopsije također su neovisne o promatraču, tj. postoji mehanička objektivnost. Tijekom virtopsije tijelo ostaje (uglavnom) netaknuto, dok samo u slučaju posmrtni biopsije i posmrtni angiografije postoji minimalna invazija u tijelo (upotrebom fine biopsijske igle ili reza za uvođenje kontrastne tekućine u krvne žile). U usporedbi s klasičnom obdukcijom, virtopsija nije destruktivna već minimalno invazivna što je s etičkog stajališta manje dvojbeno, posebno u pojedinim kulturama.

U prilog ide i to što su slike virtopsije „čiste“ pa je psihološki stres za rodbinu manji nego što je to u slučaju klasične obdukcije, posebno kod muslimana i Židova koji se fundamentalno protive obdukciji (3). Prednost MSCT snimaka je u mogućnosti naknadnog ispitivanja čak i nakon pokopa i raspadanja tijela, također olakšava dijeljenje podataka i mišljenja s drugim istraživačima, te naknadne ekshumacije nisu potrebne. Mrtva tijela se mogu pokopati i kremirati, a obitelj i rodbina se ne izlažu novom stresu kojeg predstavlja ekshumacija. Trajnost jednom načinjenih snimki jedna je od glavnih prednosti ove tehnike. Ostale prednosti su: točnije rezultate od klasične obdukcije

kod promjena na mrtvom tijelu (raspadanje i truljenje i sl.), putem teleradiologije i teleforenzike olakšano je traženje drugog mišljenje stručnjaka teleradiopatologije, teleforenzike (slanje elektroničkim putem diljem svijeta). Još jedna prednost virtopsije je sigurnost, jer otvaranjem mrtvog tijela kod klasične obdukcije postoji određeni rizik od infekcija (različite zarazne bolesti) sudskih medicinara i drugih osoba koji su u tom trenutku prisutni na obdukciji (5). Glavni nedostatak virtopsije predstavlja odsustvo boje organa na snimkama, što je u pojedinim slučajevima od iznimne važnosti za dijagnostiku (3).

1.2. Koštane i virtualne zbirke kostura

Iako bogate osteološke zbirke u Hrvatskoj (Hrvatska akademija znanosti i umjetnosti i Sveučilišni odjel za forenzične znanosti u Splitu) koje sadrže koštani materijal od doba prapovijesti pa sve do novovjekovnog razdoblja (6,7) omogućavaju znanstvenicima izučavanje i rekonstrukciju prošlosti, nedostatak modernih zbirki koje se sastoje od ljudskih koštanih ostataka poznatog biološkog profila (poznate dobi, spola, uzroka smrti, patoloških stanja i sl.) onemogućuju znanstvenicima izradu novih, pouzdanijih i preciznijih antropoloških standarda. Antropološki standardi koji uključuju modele i formule za procjenu dobi u trenutku smrti, procjenu spola, izračun prosječne tjelesne visine, procjenu porijekla i geografske pripadnosti rađeni su na znanim zbirkama doniranih tijela sa prijelaza iz 19. u 20. stoljeće u Sjedinjenim američkim državama (8–10).

Najveća osteološka zbirka s preko 137000 kostura iz Euroazije, nalazi se u Muzeju antropologije i etnografije u Sankt Peterburgu, Rusiji. Koštani materijal potječe od paleolitika pa sve do suvremenog doba. U Europi se ističu još Zbirka kostura Sveučilišta u Cagliariju u Italiji, koja sadrži preko 11000 kostura koje uključuju zbirke kostiju iz prapovijesti pa sve do novog vijeka, Antropološki laboratorij Sveučilišta Aix – Marseille u Francuskoj s preko 6500 kostura te osteološka zbirka Rainer - Antropološki institut Rumunjske akademije u Bukureštu sa skoro 3500 kostura iz moderne populacije (pojedinci rođeni nakon 1920. godine), kojima je poznata dob, spol i uzrok smrti (11) . Izvan Europe, najveća i najpoznatija osteološka zbirka koja broji preko 33000 kostura iz cijelog svijeta, nalazi se u SAD-u, u današnjem National Museum of Natural History u Smithsonian Institutionu u Washingtonu, na kojoj su se usavršavali brojni antropolozi (6).

U modernoj antropologiji umjesto doniranih tijela koriste se medicinske snimke pacijenata i snimke virtualnih obdukcija. Na taj način stvaraju se nove virtualne zbirke moderne populacije

koje imaju velik broj prednosti naspram starih zbirki suhих kostiju (11). Velika prednost se očituje u činjenici što se u virtualne zbirke mogu dodati i žive osobe, a s time su nam dostupni podaci o dobi, spolu, podrijetlu, mogućim oboljenjima, a uz to isključen je u potpunosti rizik od oštećenja zbirki pri transportu, skladištenju i višestrukim analizama te eliminacija dugotrajne pripreme kosti koja također može oštetiti kost. Također, istraživači nisu mogli utjecati na strukturu koštanih zbirki (dob, spol, porijeklo i sl.) već su imali materijal koji im je dan, a kod virtualnih zbirki sami kreiraju strukturu i veličinu uzorka što metodološki značajno osnažuje istraživanja. Upotreba MSCT snimaka u antropologiju uvodi i interdisciplinarni pristup koji podrazumijeva komunikaciju i razmjenu podataka između radiologa, forenzičkih patologa, antropologa i radiološki tehničari (12). Da bi MSCT slike bile upotrebljive i u konačnici davale optimalne rezultate, moraju se ispuniti mnogi tehnički standardi (5). Osim samog uređaja za snimanje potrebno je i odgovarajuće računalo i programska podrška za vizualizaciju snimaka.

Prije primjene novih tehnika u antropologiji potrebno je istražiti podudarnost rezultata dobivenih na suhoj kosti i onih na MSCT-u. Prema jednom istraživanju, digitalne 3D rekonstrukcije kostiju mogu se koristiti nakon MSCT-a, a dobivaju se ekvivalentne vrijednosti kao i pri klasičnim mjerenjima suhих kostiju (13). Kasnije istraživanje Jerkovića pokazalo je manju razliku uspoređujući mjerenja na snimkama CT-a nego li je to pokazala usporedba kosti sa MSCT snimkama (11).

Uz pomoć digitalnih posmrtnih rekonstrukcija putem MSCT-a recentni morfološki i morfometrijski podaci se prikupljaju te tako stvaraju zbirku za projekte „Digitale Forensische Osteologie“ i „Virtopsy“ (13,14) Radi se o trenutno najvećim virtualnim zbirkama recentnih kostiju.

1.2.1. Virtualno mjerenje na MSCT-u

Antropološka su se mjerenja dugi niz godina radila isključivo na suhim kostima, upotrebljavajući alate kao što je klizni šestar, pelvimetar, antropometar, krojački metar i mandibulometar, za mjerenje udaljenosti između pojedinih točaka i kutova (7). Analizirane su kosti s arheoloških nalazišta datiranih od antike, srednjeg i novog vijeka kao i kosti žrtava Domovinskog rata. Antropološka analiza uključuje procjenu dobi, spola, populacijske pripadnosti te određivanje životnog standarda osobe, ali i cijele populacije. Kod recentnih pronalazaka kostiju, uz sve

navedeno, još se dodatno provode i antropološke metode (procjena dobi i spola) i DNK za identificiranje osoba.

Budući da su definicije pojedinih osteometrijskih točaka bile subjektivne i djelomično nejasne, a time rezultirale većim pogreškama mjerenja unutar i između samih mjeritelja bilo je nužno izmijeniti ih (15). U procesu ažuriranja neke su točke uklonjene, neke su dodane, a nekima su se promijenile ili proširile definicije (16).

Tako su obnovljeni standardi otvorili novo pitanje u istraživanjima – mogu li se virtualna mjerenja usporediti s fizičkim klasičnim mjerenjem na suhoj kosti?

Na digitalnim rekonstrukcijama kostiju moguće je koristiti klasične osteološke parametre te tako dobivene vrijednosti usporedive su s vrijednostima koje se ručno mjere na suhim kostima, a pogreške mjerenja su ovisne o ispitivaču i opažene su u oba modaliteta. MSCT snimke omogućuju i daljnji razvoj metode npr. izučavanje volumena, kao i unutarnjih struktura kostiju poput šavova lubanje (13).

Tehnološkim razvojem u području CT-a i uvođenjem flat – panel CT-a, omogućeno je snimanje koštanih struktura u presjeku s visokom rezolucijom te je tako moguće pružati saznanja o finim koštanim strukturama kao što su šavovi lubanje i njihov stupanj okoštavanja i srastanja (13). Navedene snimke omogućuju novu dimenziju u istraživanju ne samo putem mjerenja kostura već i u izučavanju njegove morfologije i građe. No, da bi se primijenila standardna metodologija za izučavanje morfologije i građe koja se do sada koristila na suhim kostima, potrebno je analizirati vidljivosti pojedinih struktura, odnosno testirati ponovljivost mjerenja u virtualnom i fizičkom okruženju (13).

Velika razlika kod klasične analize suhih kostiju naspram virtualne analize je ta što se dodirrom na kosti mogu osjetiti fine glatkosti, hrapavosti, udubine (žljebići, *fissure*) i poroznosti što je iznimno bitno. Upravo poroznost ili hrapavost može uputiti na početke određenih patologija, a često upravo ti počeci su nevidljivi na MSCT snimkama. Mogu se istaknuti početak patoloških stanja koja se očituju na kosturu kao što je:

- periostitis (hrapavost na medijalnoj strani goljenične kosti),
- skorbut (bilateralna poroznost sljepoočnih i jagodičnih kostiju),
- tuberkuloza (poroznost slabinskih kralježaka),
- lepra (hrapavost kostiju lica i falanga gornjih i donjih udova),

- anemija (poroznost superiornih svodova orbita, *cribra orbitalia*),
- rahitis (poroznost bedrene, palčane i lakatne kosti)
- ankilozantni spondilitis, morbus Bechterew (poroznost sakroilijakalnih zglobova) (6).

Također, može se istaknuti razlika u boji suhe kosti i MSCT snimaka. Na kosti boja varira od tamnožute pa sve do bijele. Događa se da kost, koja je nepažljivim ophođenjem nakon smrti oštećena, na rubovima bude puno svjetlija nego na neoštećenim mjestima. Kost koja je u cijelosti ili parcijalno bez oštrih rubova svjetlija nije pretrpjela posmrtna oštećenja nego je bila izložena suncu (6).

1.3. Lubanja i šavovi lubanje

Lubanja (*lat. cranium*) građena je od 29 kostiju, od kojih je:

- 15 kostiju viscerokranija, tzv. kosti lica koje štite gornji dišni i probavni sustav, među koje se ubraja:
 - gornju čeljust (*lat. os maxillae*), parna kost,
 - nepčanu kost (*lat. os palatinum*), parna kost,
 - suznu kost (*lat. os lacrimale*), parna kost,
 - donju nosnu školjku (*lat. concha nasalis inferior*), parna kost,
 - nosnu kost (*lat. os nasalis*), parna kost,
 - jagodičnu kost (*lat. os zygomaticum*), parna kost,
 - donju čeljust (*lat. os mandibulae*), neparna kost,
 - rešetnicu (*lat. os ethmoidale*), neparna kost i
 - lemeš (*lat. os vomer*) neparna kost.
- sedam kostiju neurokranija, kosti koje zatvaraju i tako štite mozak, u koje se ubrajaju:
 - tjemena kost (*lat. os parietale*), parna kost,
 - čeona kost (*lat. os frontale*), neparna kost,
 - zatiljna kost (*lat. os occipitale*), neparna kost i
 - sljepoočna kost (*lat. os temporale*), parna kost.
- tri parne slušne koščiće koje se nalaze u srednjem uhu, a to su:
 - čekić (*lat. malleus*),

- nakovanj (lat. *incus*) i
- stremen (lat. *stapes*).
- podjezična kost (lat. os hyoideum), nalazi se u vratu i jedina je samostojeća kost (7).

Strukture koje povezuju kosti lubanje (izuzev slušnih i podjezične kosti), nazivaju se šavovima lubanje (lat. *suturæ cranii*). Šavovi imaju važnu funkciju pri rođenju jer omogućuju djelomično pomicanje i preklapanje pojedinih kostiju lubanje (neurokranija) te tako omogućuju prolazak djeteta kroz porođajni kanal. Nakon prestanka rasta kostiju lubanje i mozga, započinje proces okoštavanja šavova lubanje. Dodatni šav koji dijeli čeonu kost na dva dijela naziva se metopični šav (lat. *sutura metopica*) koji najčešće srasta do treće godine, dok u nekim slučajevima ostaje vidljiv tijekom cijelog života (17). Šavovi srastaju tempom neovisno jedan o drugome. Mnogi se znanstvenici (18–20) ne slažu da se dob može procijeniti na temelju stupnja srastanja lubanja, jer je mnogo iznimki čija se dob ne uklapa u uobičajeno vremensko razdoblje zatvaranja šava. Jedino kod svih postoji pravilo da zatvaranje šavova započinje na unutarnjem rubu kostiju lubanje.

Tablica 1. Šavovi lubanje i njihov položaj (21)

ŠAV	POLOŽAJ
sagitalni šav (lat. <i>sutura sagitalis</i>)	između tjemenih kostiju
koronarni šav (lat. <i>sutura coronalis</i>)	između čeone i tjemenih kostiju
lambdoidni šav (lat. <i>sutura lambdoidea</i>)	između zatiljne i tjemenih kostiju
metopični šav (lat. <i>sutura metopica</i>)	unutar čeone kosti
skvamozni šav (lat. <i>sutura squamosa</i>)	između tjemene i slepoočne kosti
okcipitomastoidni šav (lat. <i>sutura occipitomastoidea</i>)	između zatiljne kosti i mastoidnog nastavka
parietomastoidni šav (lat. <i>sutura parietomastoidea</i>)	između tjemene kosti i mastoidnog nastavka
temporozigomatični šav (lat. <i>sutura temporozygomatica</i>)	između sljepoočne i jagodične kosti

sfenozigomatični šav (lat. <i>sutura sphenozygomatica</i>)	između klinaste i jagodične kosti
sfenoparijetalni šav (lat. <i>sutura sphenoparietalis</i>)	između klinaste i tjemene kosti
sfenofronatalni šav (lat. <i>sutura sphenofrontalis</i>)	između klinaste i čeone kosti
sfenoskvamozni šav (lat. <i>sutura sphenosquamosa</i>)	između klinaste i ljuske sljepoočne kosti
fronatozigomatični šav (lat. <i>sutura frontozygomatica</i>)	između čeone i jagodične kosti
frontonazalni šav (lat. <i>sutura fratonasalis</i>)	između čeone i nosne kosti
frontomaksilarni šav (lat. <i>sutura frontomaxillaris</i>)	između čeone kosti i gornje čeljusti
frontolakrimalni šav (lat. <i>sutura frontolacrimalis</i>)	između čeone i suzne kosti
nazomaksilarni šav (lat. <i>sutura nasomaxillaris</i>)	između nosne kosti i gornje čeljusti
zigomatikomaksilarni šav (lat. <i>sutura zygomaticomaxillaris</i>)	između jagodične kosti i gornje čeljusti

1.3.1. Sagitalni šav lubanje

Veliku važnost samog izgleda šavova lubanje je još davne 1542. godine, tadašnji liječnik i profesor anatomije Vesalius (Andres van Wezel) uočio, te je prvi put objavio vezu između izgleda šava lubanje i dobi u trenutku smrti (22). Od tada se šavovi lubanje koriste za procjenu dobi pojedinca u biološkoj antropologiji, paleoantropologiji i slučajevima forenzične antropologije (18–20,23). Latinski *sutura sagittalis*, neparan, jedan je od glavna tri šava lubanje, povezuje lijevu i desnu tjemenu kost (*os parietale*). Sagitalni šav bitan je kod orijentacije tijela, kroz koju prolazi sagitalna ravnina i tako ga dijeli na lijevu i desnu stranu.

Jedan je od većih šavova lubanje, prolazi ventralno od točke *bregma* do točke *lambda* okcipitalno. Dijeli se u četiri segmenta:

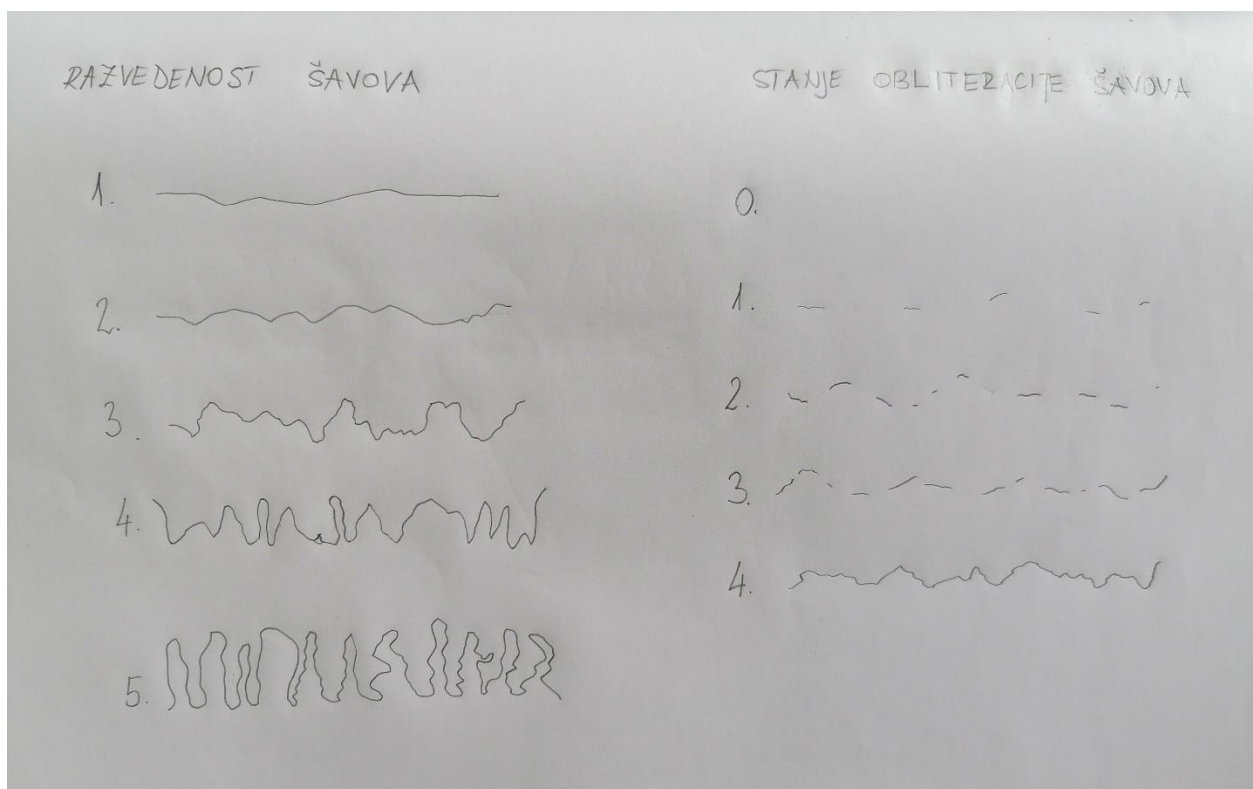
- *pars bregmatica*, ishodišna točka je točka *bregma*. Ovaj dio sagitalnog šava jako sličí istoimenom *pars bregmatica* susjednog koronarnog šava s kojim ima doticaj na točki *bregma*.
- *pars verticis*, nadovezuje se na prethodnu *pars bregmaticu* i razlikuje se od nje prema obliku koji je krivudaviji od prethodnog dijela.
- *pars obelica*, koji je često striktno ograničen od ostalih segmenata, nalazi se između *foramina parietalia*
- *pars postica* ili *pars lambdica*, doseže do točke *lambda* i izgledom podsjeća sa svojom povećanom izvedenosti na *pars verticis* (24).

1.3.2. Vizualni pregled sagitalnog šava

Kako uzorci šavova lubanje nemaju osnovni uzorak koji se lako može izmjeriti Oppenheim (24) je 1907. predložila da se oblik i veličina uzorka ocjenjuju vizualnim pregledom. Za oblik šava je predložila bodovanje od 1 do 4, čime je s 1 označila izuzetno jednostavnu razvedenost, dok s 4 opisuje šav s vrlo velikim razvedenostima te ga označuje kao krajnje kompliciran. Za veličinu uzorka koja se boduje od 1 do 10, prethodno je potrebno odrediti indeks šava što se ispituje tankim mokrim koncem kojim se obavlja svaka razvedenost duljinom cijelog šava te se potom konac ispruži i izmjeri. Dobivena mjera se pomnoži sa 100 i podjeli sa duljinom šava. Što je šav razvedeniji to je indeks šava veći. Indeks se kreće od 170 za skoro ravni, pa sve do 1130 za izuzetno kompliciran šav. U pravilu se komplicirani segmenti šavova nalaze na mjestima gdje se pri porođaju kosti preklapaju kao što je *pars verticis* sagitalnog ili *pars complicata* koronarnog šava. „Što je šav jednostavniji to se ranije zatvara“ (20) i tako postaje manje vidljiv, smatralo se pravilom. Nasuprot tome, na mjestima novorođenčeta gdje fontanele sprječavaju prerani susret susjednih rubova kostiju lubanje, na tim će se mjestima kasnije u pravilu formirati jednostavniji (ravniji) šavovi poput *pars bregmatica* sagitalnog šava i istoimeni segment koronarnog šava. Na mjestima gdje se zatvaraju *fonticulus frontalis*, šavovi se razvijaju postupno.

Druga metoda koja se koristi za ocjenjivanje izgleda šavova lubanje odnosi se isključivo na stupanj obliteracije šava. Tu je metodu uveo Broca (25). Ovaj sustav bodovanja je vjerojatno najrašireniji sustav ocjenjivanja šavova lubanje te se i danas još koristi. Na osnovu izgleda, šav se ocjenjuje ocjenama od 0 do 4 (slika 1):

- ocjena 0 šav je potpuno srasao i nevidljiv
- ocjena 1: oko 75 % šava je sraslo, oko 25 % još vidljivo
- ocjena 2: oko 50 % šava je sraslo, oko 50 % još vidljivo
- ocjena 3 oko 25 % šava je sraslo, oko 75 % još vidljivo
- ocjena 4: šav je u potpunosti otvoren i cijeli vidljiv (25).



Slika 1. Prikaz razvedenosti šavova lubanje i stanja obliteracije šavova lubanje

1.4. Razvoj šava lubanje i mikroskopski prikaz

Glavni razlog srastanja šavova lubanje je nedostatak poticaja rastućeg mozga. Do prve godine života rast mozga je mnogo izraženiji nego nakon tog vremenskog razdoblja. Pri rođenju mozak teži oko 400 g, do šestog mjeseca života udvostručuje težinu, a do treće godine života je utrostručuje te tako dostiže skoro svoju konačnu težinu (26).

Tvrda moždana ovojnica (lat. dura mater), vanjska opna mozga također ima važnu ulogu u okoštavanju šavova lubanje. Tvrda moždana ovojnica utječe s međustaničnim i mehaničkim signalima te sa stanicama koje mogu emigrirati u šav na sam proces okoštavanja (27). Okoštavanje započinje s unutrašnje strane kosti lubanje (na strani dure mater) i ne ide po principu „sve ili ništa“, što znači da pojedinačni segmenti šava okoštavaju dok istovremeno preostali segmenti tog šava mogu ostati otvoreni i vidljivi (26).

Kraj razvoja kao ni završetak rasta šavova lubanje nužno ne vodi do okoštavanja šavova lubanje (26).

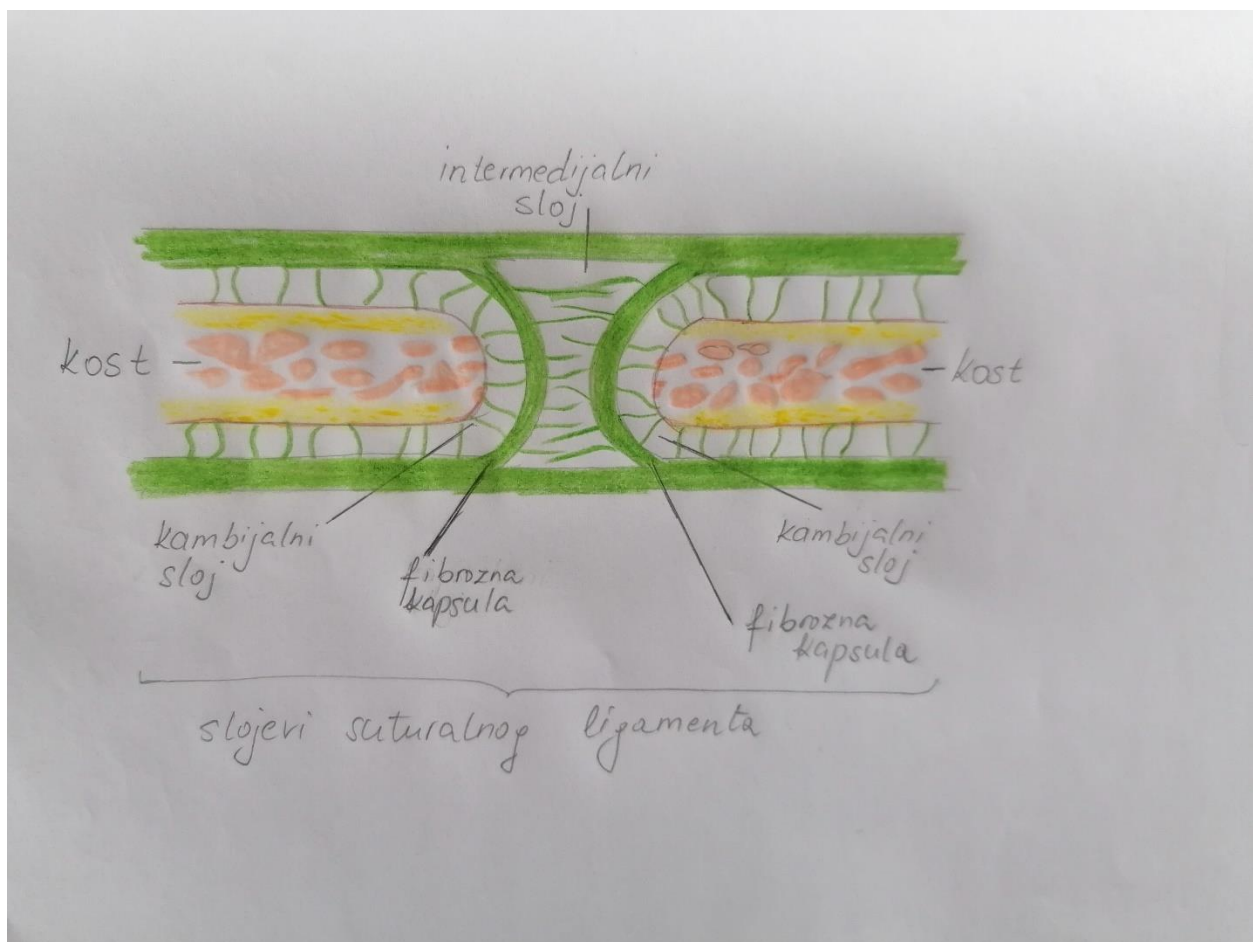
Suturalni ligament je onaj koji povezuje kost lubanje na mjestu šava, sastoji se od mekog tkiva i može se razlikovati u više slojeva. Pritchard je 1956. godine uočio da se između dva ruba kostiju nalazi pet slojeva suturalnog ligamenta, te su šavovi proučavani kroz pet sekvencijalnih faza razvoja, u kojima prolaze kroz različite morfološke promjene povezane s reorganizacijom koštane mikro arhitekture i konačno dovode do njegovog okoštavanja (18). Pet faza razvoja šava su:

1. faza označava približavanje koštanih područja, na mjestima gdje se sitne koštane spikule šire od rubova premošćujući suturalni jaz,
2. faza čini susret koštanih područja,
3. faza predstavlja ranu fazu rasta,
4. faza je kasna faza rasta,
5. faza koja se označava kao odrasli stadij u kojoj suturalni jaz prestaje, a lamine i slojevi diploe dviju susjednih kostiju postaju jedinstvena struktura (18).

Što se tiče same građe suturalnog ligamenta, Pritchard ga dijeli u pet slojeva (slika 2):

- kambijalni vanjski sloj koji se nalazi s obje strane suturalnog aspekta kosti, sadrži osteogene stanice
- fibrozna kapsula, s obje strane, medijalno od kambijalnog sloja
- središnji, intermedijalni sloj, visoko vaskulariziran (18).

Kako šav sazrijeva, osteoblasti se spljošte tako da kambijalni slojevi postaju tanji sve dok se rubovi kostiju približavaju te postanu jedan sloj. Kapsularni slojevi povećavaju gustoću zadebljanjem, dok je središnji sloj sve vaskularniji. Ovakvim načinom razvoja i histološke organizacije šavovi tvore jednu čvrstu vezu između susjednih kostiju, dopuštajući minimalan pokret, otporni su na grubo odmicanje kostiju, a istovremeno su dovoljno fleksibilni te omogućavaju rubno širenje kostiju tijekom razdoblja rasta (26)



Slika 2. Slojevi suturalnog ligamenta

Izvor: crtež Diana Maleš

2. Cilj rada

Cilj ovog diplomskog rada je testirati vidljivost sagitalnog šava promatrajući odvojeno četiri segmenta na suhim kostima lubanje, a potom i njihovim MSCT snimkama.

Obzirom na cilj istraživanja formulirana je glavna hipoteza rada: promatranjem stupnja zatvorenosti sagitalnog šava kroz sve njegove segmente na suhim kostima i MSCT snimkama neće se dobiti isti rezultati bodovanja.

3. Izvori podataka i metode

Za ovaj diplomski rad, najprije je pomno odabran odgovarajući koštani materijal koji potječe sa šest arheoloških lokaliteta: Kaštel Stari – Radun, Otok Vuletina rupa – Grebčine, Šopot Benkovac, Strožanac - Gospe u Siti, Cista Velika i Rižinice. Koštani ostaci pohranjeni su u koštanoj zbirci Laboratorija za forenzičnu i biološku antropologiju Sveučilišnog odjela za forenzične znanosti, Sveučilišta u Splitu. Odabrani koštani materijal je najprije fotografiran radi dokumentiranja, potom vizualno analiziran na kosti. Sagitalni šav je bodovan u sva četiri segmenta na suhoj kosti. Nakon toga, iste kosti su snimljene u KBC-u Split MSCT uređajem te je provedena vizualna analiza i bodovanje sagitalnog šava u sva četiri segmenta na MSCT snimkama. Sukladno bodovanju izrađena je tablica s pripadajućim vrijednostima.

3.1. Izvori podataka

Koštani materijal u ovom istraživačkom radu potječe sa pet srednjovjekovnih lokaliteta i jednog novovjekovnog lokaliteta, iz 28 različitih grobova i obuhvaća ukupno 30 lubanja.

Arheološko nalazište Kaštel Stari, Radun

U današnjem naselju Radun u Kaštel Starom, predio Svećurje koje uključuje šire područje oko dobro očuvane predromaničke crkve Sv. Jurja i njenog srednjovjekovnog groblja koje datira još iz ranog srednjeg vijeka, 7. do 11. st. Crkva je već u 19. st. bila zanimljiva brojnim istraživačima, no tek slučajno prilikom privatnog kopanja temelja za kuću, otkriveni su grobovi krajem 2001. godine. Nakon otkrića, odmah su obavještene odgovarajuće službe te su iskopi započeti početkom 2002. godine (28).

Arheološko nalazište Otok Vuletina Rupa

Na nalazištu Otok Vuletina Rupa – Grebčine u ljeto 2011. godine provedeno je zaštitno arheološko istraživanje prilikom kojeg je otkriveno čak 45 novovjekovnih grobova od kojih su svi izgrađeni

od obrađenih kamenih ploča. Grobovi su orijentirani istok –zapad, radi se o većem groblju gdje su pronađeni kosti 46 osoba iz 17. –18. st (29).

Arheološko nalazište Šopot, Benkovac

Početak prošlog stoljeća prilikom arheološkog istraživanja otkriveni su ostatci predromaničke crkve na lokalitetu Šopot nedaleko od Benkovca. No zbog tadašnjih vlasti istraživanja su ubrzo bila prekinuta. Nekoliko desetljeća kasnije, 80-tih godina prošlog stoljeća arheološko istraživanje je nastavljeno na zapadnoj strani crkve kada je otkriveno 55 grobova. Kršćansko groblje na kojem su osim ljudskih kostiju priloženi i pronađeni ostatci keramike, tragovi gareži i životinjske kosti, datira se u 14. i 15. st. Smatra se da su koštani ostaci pripadali novodoseljenoj Vlaškoj populaciji koja je na tim područjima od 13. st. provodila poganske pogrebne rituale (30).

Arheološko nalazište Strožanac

Arheološko istraživanje u listopadu 2016. koje je provedeno na nalazištu područja crkve Gospe u Siti kraj Strožanca, prilikom kojeg su pronađene 473 kosti koje datiraju od 14. do 15. st. Nakon antropološke analize te se kosti mogu povezati sa minimalno 31 osobom, od kojih je sigurno pet žena, 13 muškaraca i petero djece, a ostalih osam odraslih osoba su nepoznatog spola (31).

Arheološko nalazište Cista Velika – Crkvine

Arheološkim nadzorom radova koji je 2014. godine obavljen zbog rekonstrukcije ceste na području Ciste Velike, slučajno su otkriveni ostatci crkve, koja je kasnije od strane stručnjaka procijenjena kao ranosrednjovjekovna. Prilikom daljnjeg istraživanja uočeno je i pripadajuće ranosrednjovjekovno groblje iz 9. i 10. st., s grobovima orijentiranim zapad – istok. Ukopi su uglavnom pojedinačni (Maršić, Gudelj, Lozo 2000).

Arheološko nalazište Rižinice

Arheološko nalazište Rižinice poznato po tome što nalazi potječu još od doba principata te do kraja srednjeg vijeka. Istraživanja koja traju od 1895. godine s prekidima sve do danas, osim koštanih ostataka obiluju nalazima hrvatske srednjovjekovne baštine (33).


3.2. Metode

3.2.1. Odabir materijala

Sav koštani materijal je prije analize očišćen od zemlje uz pomoć mekih četkica, pod laganim mlazom hladne vode i osušen te pažljivo pohranjen u kutije. Na svakoj lubanji je bio naznačen lokalitet i broj groba na kojem je nađena. Lubanje uključene u ovo istraživanje imale su neoštećen sagitalni šav i pripadale su odraslim osobama. Dječje lubanje nisu uključene u istraživanje zbog toga što su šavovi lubanje u toj dobi u pravilu još potpuno otvoreni. Antropološka analiza koštanog materijala prethodno je napravljena u Laboratoriju za forenzičnu i biološku antropologiju i izrađeno je antropološko izvješće. Antropološka analiza uključivala je popis i mjere svih prisutnih kostiju, procjenu spola (osteometrijskim i morfološkim metodama) i dobi, zabilježene su patološke i traumatske promjene te je naveden, ukoliko je bilo moguće, uzrok smrti.

3.2.2. Fotografiranje lubanja

Svih 30 lubanja fotografirane su fotoaparatom „Nikon D5600“, objektivom „Nikon DX SWM VR ED IF Aspherical ∞ - 0.45m/1.48ft ø 67“ s okcipitalne strane postavljene bazom na stol te zbog bolje vidljivosti sagitalnog šava, frontalni dio lubanje je pomoću prikladnog predmeta uzdignut tako da se gornja čeljust oslanja na spomenuto pomagalo (slika 4). Potom je svaka lubanja snimljena i s lateralne strane na kojoj je vidljiva napisana oznaka lokaliteta i groba.








Slika 3. Okcipitalni prikaz lubanje s nalazišta Šopot, Benkovac, grob 23, osoba 2

Izvor: foto Diana Maleš

3.2.3. Vizualna analiza i testiranje vidljivosti sagitalnog šava na kosti

Svaka je lubanja bodovana uz pomoć tablice 2 s vanjske strane vizualnim pregledom, bodovima od 0 do 4, pri čemu s 0 označavamo potpuno vidljiv šav, s 1 kada je vidljivost šava oko 75 % dok je preostalih oko 25 % sraslo, s ocjenom 2 označavamo 50 % vidljivosti šava, a preostalih 50 % je sraslo, s 3 kada je šav vidljiv oko 25 %, te s 4 ocjenjujemo potpuno nevidljiv šav, odnosno šav koji je u cijelosti srasao (25). Ocjenjivanje je provedeno odvojeno za svaki od četiriju segmenata, te se ponovilo u razmaku od nekoliko dana. Ocjenjivač nema iskustva u radu sa suhim kostima i na MSCT slikama u biološko antropološkom laboratoriju, odnosno ima samo studentsko iskustvo s vježbi.

Tablica 2. Grafički prikaz ocjenjivanja sagitalnog šava (25)

Ocjena	Morfologija šava	Opis
0 – Kaštel Stari – Radun, grob 2, segmenti 1 i 2		cijeli šav vidljiv
1 - Kaštel Stari – Radun, grob 32, segment 2		75% šava vidljivo, 25% šava sraslo
2 – Otok – Vuleina rupa – Grebčine, grob 3, segment 2		50% šava vidljivo, 50% šava sraslo
3 - Otok – Vuleina rupa – Grebčine, grob 6, segment 3		25% šava vidljivo, 75% šava sraslo
4 – Šopot Benkovac, grob 5, segment 4		šav nevidljiv, potpuno srastao

3.2.4. Vizualna analiza i testiranje vidljivosti sagitalnog šava na MSCT snimkama

U suradnji s Kliničkim bolničkim centrom Split, lubanje odabrane za ovo istraživanje su snimljene Siemens Healthineers model SOMATOM go TOP, (Siemens, Germany), te su slike spremljene na CD. U Laboratoriju za forenzičnu i biološku antropologiju na računalu MAC Pro. 3.5 GHz Processor Quad Core Xeon E5, min: 16GB RAM, min: 512 GB SSD, network adapter (min: 10/100/1000Mbps), min: Graphics FirePro D300 2GB, zaslon u boji od 24 inča, snimke su vizualizirane u računalnom programu OsiriX MD 12.0 (Pixmeo, Geneva, Switzerland, 2021), pomoću 3D rekonstrukcije bodovane su po istim kriterijima kao i suha kost.

4. Rezultati

Izračunane su vrijednosti Cohenove kappe na temelju rezultata dobivenih mjerenjem sviju segmenata na svih 30 suhih lubanja i njihovih MSCT snimaka u dva kruga mjerenja od strane jednog promatrača. Rezultati su prikazani u tablicama 3-8.

Prvi segment pokazao je najveću ponovljivost ocjenjivanja po Cohenovoj Kappi promatrajući izolirano (isti objekt) u prvom i drugom krugu mjerenja na suhoj kosti kao i na CT -u. Na suhoj kosti, vrijednost iznosi 0.81796, što se označavalo gotovo savršeno podudaranje. Na CT-u ponovljivost ocjenjivanja prvog segmenta u prvom i drugom krugu iznosi 0.66713, što upućuje na značajno podudaranje.

Tablica 3. Ponovljivost ocjenjivanja segmenata sagitalnoga šava na suhoj kosti u dva kruga (Cohenova Kappa)

Ocjene segmenata sagitalnoga šava na suhoj kosti		Drugi krug			
		S1	S2	S3	S4
Prvi krug	S1	0.81796			
	S2		0.69512		
	S3			0.78059	
	S4				0.70377

Tablica 4. Ponovljivost ocjenjivanja sagitalnoga šava na CT-u u dva kruga (Cohenova Kappa)

Ocjene segmenata sagitalnoga šava na CT-u		Drugi krug			
		S1	S2	S3	S4
Prvi krug	S1	0.66713			
	S2		0.49265		
	S3			0.65961	
	S4				0.52273

Tablica 5. Ponovljivost ocjenjivanja segmenata sagitalnoga šava na suhoj kosti i CT-u u prvome krugu (Cohenova Kappa)

Ocjene segmenata sagitalnoga šava u prvome krugu		CT			
		S1	S2	S3	S4
Kost	S1	0.18688			
	S2		0.28000		
	S3			0.38433	
	S4				0.33198

Tablica 6. Ponovljivost ocjenjivanja segmenata sagitalnoga šava na suhoj kosti i CT-u u drugome krugu (Cohenova Kappa)

Ocjene segmenata sagitalnoga šava u drugome krugu		CT			
		S1	S2	S3	S4
Kost	S1	0.20747			
	S2		0.30364		
	S3			0.42907	
	S4				0.24913

Tablica 7. Ponovljivost ocjenjivanja segmenata sagitalnoga šava na suhoj kosti u prvome krugu i CT-u u drugome krugu (Cohenova Kappa)

Ocjene segmenata sagitalnoga šava		CT – drugi krug			
		S1	S2	S3	S4
Kost – prvi krug	S1	0.19127			
	S2		0.22925		
	S3			0.65961	
	S4				0.17266

Tablica 8. Ponovljivost ocjenjivanja segmenata sagitalnoga šava na suhoj kosti u drugome krugu i CT-u u prvome krugu (Cohenova Kappa)

Ocjene segmenata sagitalnoga šava		CT – prvi krug			
		S1	S2	S3	S4
Kost – drugi krug	S1	0.20714			
	S2		0.23077		
	S3			0.36019	
	S4				0.28947

Vrijednosti Cohenove Kape se tumače na način:

- vrijednosti ≤ 0 kao znak da nema podudaranja,
- 0.01 – 0.20 kao blago i nezatno podudaranje,
- 0.21 – 0.40 kao osrednje podudaranje,
- 0.41 – 0.60 kao umjereno podudaranje,
- 0.61 – 0.80 kao značajno i
- 0.81 – 1.0 kao gotovo savršeno podudaranje (34).


Iz tablica 3 i 4 se vidi da ponovljivost ocjenjivanja prvog i drugog kruga mjerenja na suhoj kosti ima bolji rezultat nego na CT-u, u tolikoj mjeri da i segment s najmanjom vrijednosti ponovljivosti ocjenjivanja na suhoj kosti (drugi segment s vrijednosti od 0.69512) ima bolji rezultat nego je to segment s najvećom vrijednosti ponovljivosti ocjenjivanja na CT-u (1. segment sa 0.66713).

Najlošija vrijednost ponovljivosti ocjenjivanja na suhoj kosti i CT-u također se podudara, a to se odnosi na drugi segment. Na suhoj kosti ta vrijednost iznosi 0.69512 što je po Cohenovoj Kappi značajno podudaranje, dok na CT-u ta vrijednost iznosi znatno manje, 0.49265 (umjereno podudaranje).


Uspoređujući ponovljivost ocjenjivanja kombinirano (suha kost i CT), treći segment se iskazao kao segment s najboljim rezultatima, i to u sve četiri verzije: prvi krug mjerenja na suhoj kosti s prvim krugom mjerenja na CT-u, prvi krug mjerenja na suhoj kosti s drugim krugom mjerenja na CT-u, drugi krug mjerenja na suhoj kosti s prvim krugom mjerenja na CT-u te drugi krug mjerenja na suhoj kosti s drugim krugom mjerenja na CT-u. Među njima najbolji rezultat ponovljivosti ocjenjivanja je ostvarilo prvo mjerenje na suhoj kosti s drugim krugom mjerenja na CT-u s rezultatom od 0.65961, što je prema Cohenovoj Kappi kao značajno podudaranje. Isti taj rezultat ponovljivosti bodovanja ostvario je također treći segment u prvom i drugom krugu mjerenja na CT-u.

Jedan primjer kombinirane usporedbe (suha kost i MSCT) u kojem se rezultati ne slažu, s velikom razlikom od dvije ocjene. Naime, na suhoj kosti treći segment sagitalnog šava dobio je ocjenu 1, dok je isti na MSCT snimkama ocjenjen ocjenom 4.

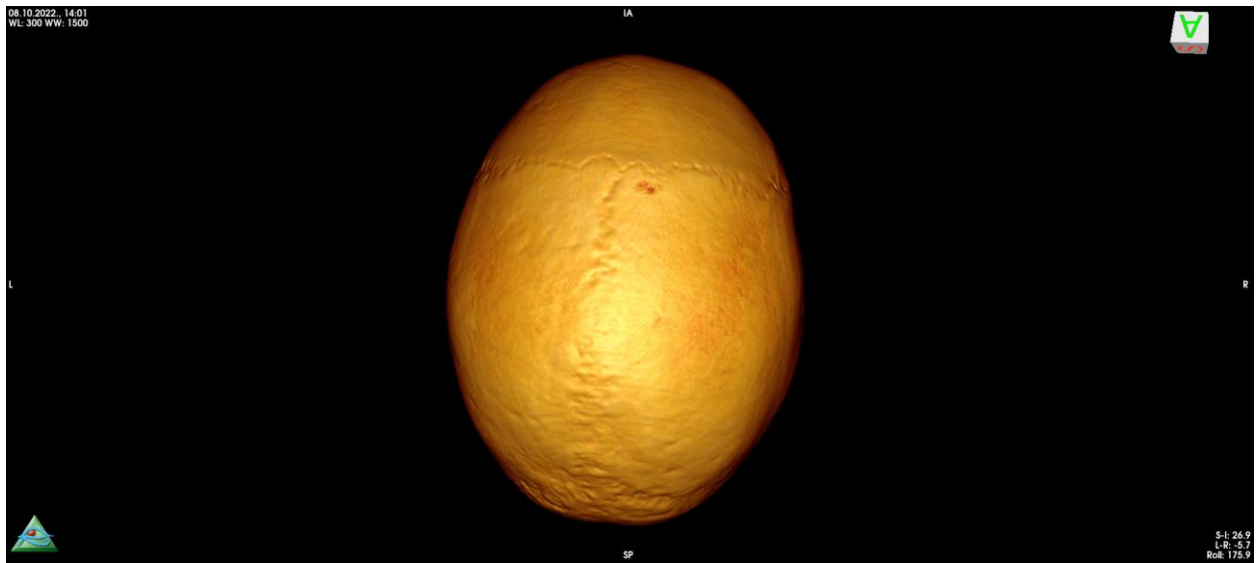
Makroskopski prikaz na suhoj kosti (slika 7 i 8), u kojem je treći segment skoro u cijelosti vidljiv i dubok, samo je na jednom manjem dijelu srastao sa kosti, što objašnjava njegovu ocjenu 1. Na MSCT snimci isti taj segment (slika 9 i 10) je gotovo nevidljiv, što objašnjava moguće osvjetljenje šava i kut gledanja.



Slika 4. Okcipitalni prikaz lubanje s nalazišta Šopot, Benkovac, grob 47



Slika 5. Uvećani okcipitalni prikaz 3. segmenta sagitalnog šava lubanje s nalazišta Šopot, Benkovac, grob 47



Slika 6. Zatiljni prikaz lubanje s nalazišta Šopot, Benkovac, grob 47

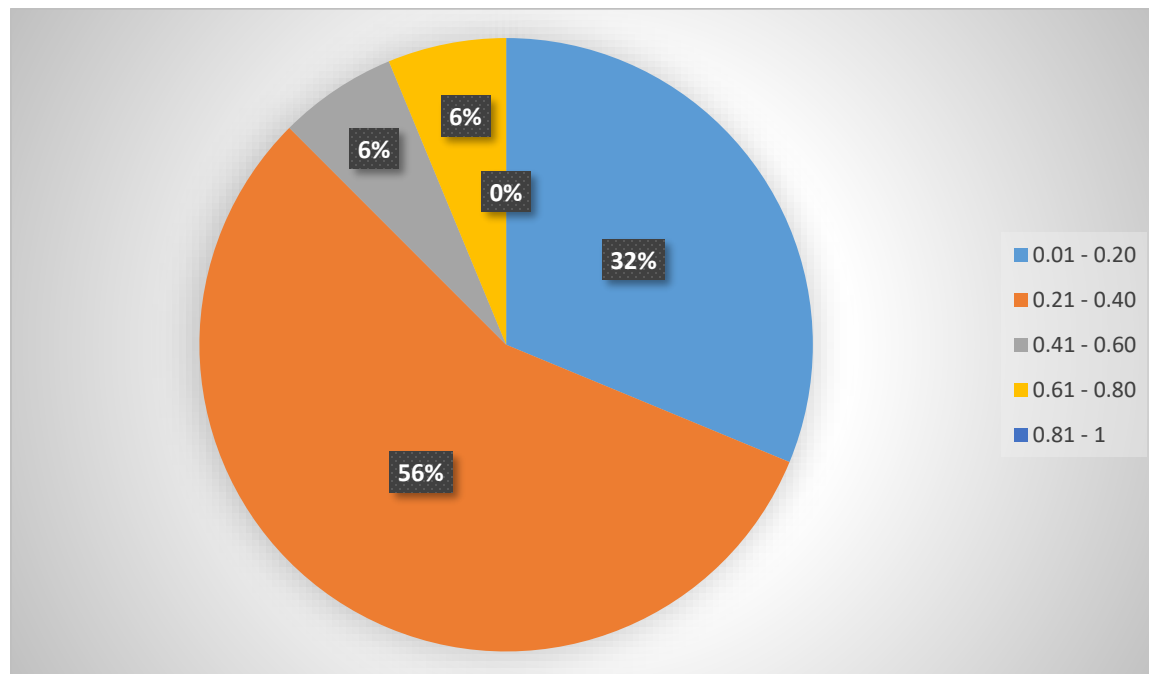


Slika 7. Uvećani zatiljni MSCT prikaz 3. segmenta sagitalnog šava lubanje s nalazišta Šopot, Benkovac, grob 47

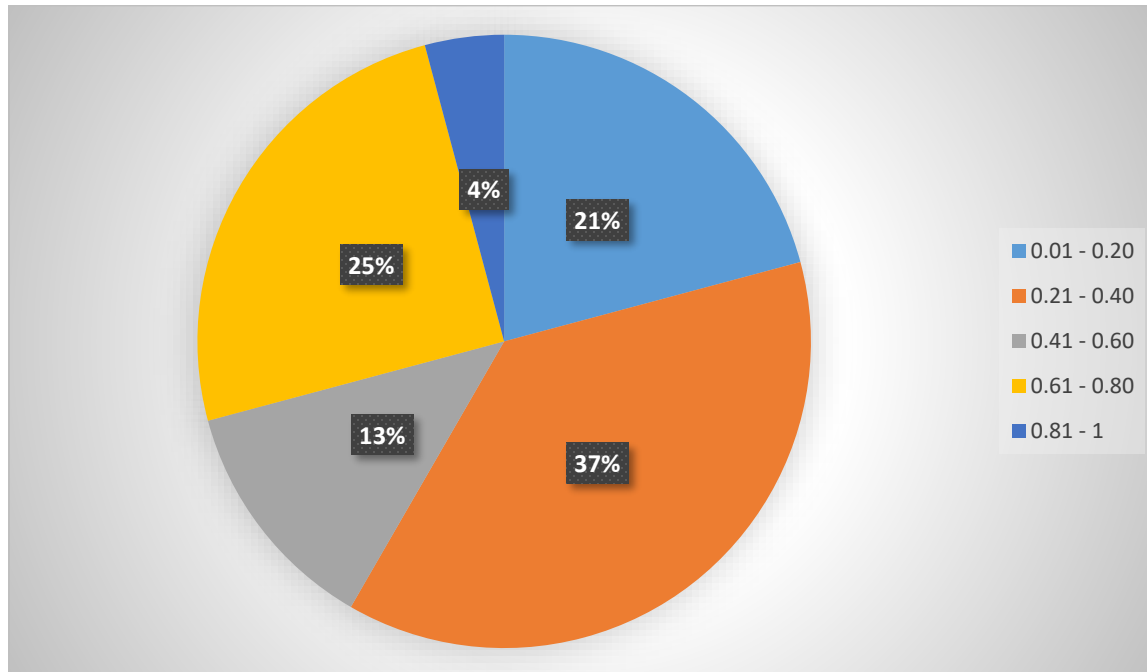
Svi ostali segmenti u kombiniranom (suha kosti i CT) uspoređivanju ponovljivost ocjenjivanja, ostvarili su puno lošije vrijednosti, od minimalne 0.17266 koja je ostvarena na četvrtom segmentu prvog kruga mjerenja suhe kosti s drugim krugom mjerenja na CT-u, što je po Cohenovoj Kappi kao blago i neznatno podudaranje, pa do maksimalne vrijednost od 0.33198 također na četvrtom segmentu kod prvog mjerenja na suhoj kosti s prvim mjerenjem na CT-u, što je po Cohenovoj Kappi kao osrednje podudaranje.

Kod kombiniranog uspoređivanja ponovljivosti ocjenjivanja (suha kost i CT), najlošije rezultate, u tri od četiri verzije izmjereno je na prvom segmentu i to kod prvog kruga mjerenja na suhoj kosti s prvim krugom mjerenja na CT-u, drugog kruga mjerenja na suhoj kosti s prvim krugom mjerenja na CT-u te drugog kruga mjerenja suhe kosti s drugim krugom mjerenja na CT-u. Jedino je kod uspoređivanja prvog kruga mjerenja na suhoj kosti s drugim krugom mjerenjem na CT-u lošiji od prvog segmenta bio samo četvrti segment, no sa vrlo malom razlikom. Prvi segment ima vrijednost od 0.19127 dok je četvrti segment ostvario vrijednost od 0.17266. Obje su vrijednosti po Cohenovoj Kappi kao blago i neznatno podudaranje.

Grafikon 1. Struktura rezultata primjenom Cohenove Kappe kombiniranom usporedbom (suha kost s MSCT snimkom, ukupno 16 rezultata)



Grafikon 2. Struktura rezultata primjenom Cohenove Kappe (usporedba istog medija i kombinirana usporedba), ukupno 24 rezultata



Grafikon 2, od ukupno dobivena 24 rezultata, najviše njih, ukupno devet, mogu se, prema Cohenu okarakterizirati kao osrednje podudaranje. Slijedi šest rezultata sa značajnim podudaranjem te pet s blagim i neznatnim podudaranjem. Konačno, samo tri rezultata označuju se kao umjereno podudaranje.

5. Rasprava

Ocjenjivanje sagitalnog šava kroz sva četiri segmenta na suhoj kosti MSCT snimkama nisu međusobno usporedive jer su dobivene vrijednosti Cohenove Kappe od 0.21 do 0.4 što predstavlja osrednje podudaranje. Pri uspoređivanju ponovljivosti ocjenjivanja prvog kruga mjerenja s drugim krugom mjerenja na suhoj kosti primjenom Cohenove Kappe, jedino prvi segment ocjenjivanjem ostvaruje visoku vrijednost od 0.81796 što se označava kao gotovo savršeno podudaranje.

Grafikon 2, na kojem su prikazani svi rezultati u kojima su uspoređene vrijednosti dobivene samo na suhim kostima ili samo na MSCT snimkama kao i kombiniranom usporedbom ukazuje da je najveća vrijednost od 0.81796, a koja se tumači kao gotovo savršeno podudaranje, ostvarena samo jedanput i to pri usporedbi istog medija (suha kost). Većina rezultata, njih devet od 24, ostvaruje vrijednosti u rasponu od 0.21 do 0.40 što je prema Cohenovoj Kappi označeno kao osrednje podudaranje, pri čemu su svi ostvareni kombiniranim uspoređivanjem (suha kost s MSCT snimkom).

Uzevši u obzir isti medij, iz tablice 3 vidljivo je da se rezultati dobiveni usporedbom suhe kosti, prema Cohenovoj Kappi kreću u rasponu od 0.61 do 1 što se označava značajnim i gotovo savršenim podudaranjem. Niže vrijednosti usporedbe nisu dobivene.

Rezultati dobiveni usporedbom istog medija i to MSCT snimaka vidljivo je da su svi ostvareni u rasponu od 0.41 do 0.80 što se prema Cohenovoj Kappi interpretira kao umjereno i značajno podudaranje. Vrijednosti podudaranja od 0.01 do 0.40 s blagim, odnosno neznatnim te osrednjim podudaranjem nisu ostvarene kao ni one iznad 0,81 s gotovo savršenim podudaranjem.

Kao što je vidljivo iz grafikona 1, kombiniranom usporedbom suhe kosti s MSCT snimkom ostvareni su rezultati čije se vrijednosti većinom kreću u rasponu od 0.21 do 0.40 što je prema Cohenovoj Kappi kao osrednje podudaranje dok niti jedan rezultat s vrijednosti podudaranja iznad 0.81 nije ostvaren.

Iz ovih grafikona vidljivo je kako su znatno bolji rezultati ostvareni uspoređujući isti medij, tj. samo suhu kost ili samo MSCT snimke, dok su mnogo lošiji rezultati dobiveni usporedbom korištenjem različitih medija, odnosno kombinirano (suha kost sa MSCT snimkom).

Ovdje se mora napomenuti kako upravo prvi segment, (*pars bregmatica*) sagitalnog šava daje najbolje rezultate u izoliranom uspoređivanju (samo suha kost i samo MSCT snimake), a upravo taj segment je najlošiji pokazatelj rezultata u kombiniranom uspoređivanju (suha kost sa MSCT snimkom).

Valja istaknuti i treći segment, (*pars obelica*), koji se pokazao kao segment s najboljim rezultatima kombiniranog uspoređivanja (suha kost sa MSCT snimkom).

Ipak, uspoređujući kombinirano (suha kost sa MSCT snimkom) na spomenutom trećem segmentu (*pars obelica*) sagitalnog šava, uočene su i velike razlike ocjenjivanja. Primjerice, na suhoj lubanji s nalazišta Šopot, Benkovac, grob 47 (slika 7 i 8) čiji je treći segment dobio visoku ocjenu 1 (75 % šava vidljivo, 25 % šava sraslo) na njegovoj pripadajućoj MSCT snimci (slika 9 i 10) dobio je najnižu ocjenu 4 - šav je potpuno srasao (usporediti slike 7 i 8 suhe lubanje te MSCT snimak iste lubanje na slikama 9 i 10).

U radu „Virtual anthropology: a preliminary test of macroscopic observation versus 3D surface scans and computed tomography (CT) scans“ iz 2020. godine Abegg i sur. su promatrali 8 točaka na različitim šavovima 10 odabranih lubanja, poznate dobi, od strane dvaju promatrača različitog iskustva (35). U obzir su uzeli 4 stadija srastanja šava lubanje (ocjene od 0 do 3), pri čemu se došlo do zaključka da postoji visoka razina pogreške između promatrača, koja ovisi o osvjetljenju, kutu gledanja i iskustvu promatrača. Promatrači su u tom istraživanju bili uglavnom koherentni unutar vlastitih promatranja, dok se to ne može tvrditi i za usporedbu različitih promatrača. U slučaju tog istraživanja, koje se usredotočilo na složeni anatomske orijentir koji je softver trebao ispravno prikazati kako bi protumačio jesu li šavovi otvoreni ili zatvoreni, 3D skeniranje površine pokazalo se lošim, a podaci iz CT skeniranja su bili usporedivi s makroskopskim promatranjem.

Dok se gotovo sva istraživanja vezana za šavove lubanje, obrađivane uz pomoć CT snimki bave isključivo procjenjivanjem dobi pojedinca, jedino spomenuti rad (35) uspoređuje vidljivost srastanja šavova lubanje makroskopski na suhoj kosti s odgovarajućim CT snimkama, imajući za cilj utvrditi razlikuju li se makroskopska opažanja na suhoj kosti značajno od opažanja na odgovarajućim CT snimkama.

Ograničenja ovog diplomskog rada su da su mjerenja na suhoj kosti i odgovarajućim MSCT snimkama učinjena samo od strane jednog promatrača (sa studentskim iskustvom), te nedostaje važna usporedba rezultata između promatrača. U budućnosti bi se istraživanje moglo proširiti na

veći broj lubanja, nego što je to učinjeno u ovom radu (30 suhих lubanja), kao i na veći broj promatrača sa iskustvom u radu s koštanim materijalom.

Nedostatak istraživanja i rezultata, a time i zaključaka o usporedbi ocjenjivanja vidljivosti sagitalnog šava na suhoj kosti i odgovarajućoj MSCT snimci kod dvaju ili više promatrača, što svakako motivira i otvara mogućnost za nova istraživanja.

6. Zaključci

1. Komparativnom analizom vidljivosti sagitalnog šava na suhoj lubanji i njenoj MSCT snimci potvrđuje hipotezu po kojoj se usporedba rezultata ne podudara.
2. Rezultati dobiveni promatrajući vidljivost sagitalnog šava lubanje odvojeno na sva četiri segmenta u dva kruga promatranja pokazali su osrednje podudaranje.
3. Iako su šavovi vidljivi u oba modaliteta, neujednačenost u ocjenjivanju segmenata šavova čini ih neusporedivima.

Literatura

1. Petrik V, Apok V, Britton JA, Bell BA, Papadopoulos MC. Godfrey Hounsfield and the dawn of computed tomography. *Neurosurgery*. 2006;58(4):780–6.
2. KAHANA, T.; HISS J. Forensic radiology. *Br J Radiol*. 1999;72(854):129–33.
3. ZIMMERMANN D. Virtopsy und damit verbundene rechtliche Rahmenbedingungen und Auswirkungen [PhD Thesis]. Universität Bern; 2014.
4. Thali MJ, Dirnhofer R, Vock P. The Virtopsy approach - 3D optical and radiological scanning and reconstruction in forensic medicine. In: *Forensic Medicine*. Boca Raton, Florida; 2009.
5. Dirnhofer R, Jackowski C, Vock P, Potter K, Thali MJ. Virtopsy: Minimally invasive, imaging-guided virtual autopsy. *Radiographics*. 2006;26(5):1305–33.
6. ŠLAUS, Mario; VYROUBAL, Vlasta; DABIĆ J. Bioarheologija: demografija, zdravlje, traume i prehrana starohrvatskih populacija. 2006., Zagreb: Školska knjiga; 2006.
7. Anđelinović Š, Bašić Ž, Kružić I. *Biološka antropologija*. Zagreb: Školska knjiga; 2020.
8. Campanacho V, Alves Cardoso F, Ubelaker DH. Documented Skeletal Collections and Their Importance in Forensic Anthropology in the United States. *Forensic Sciences*. 2021;1(3):228–39.
9. Tumram SP, Zambrano C. Comparison of macroscopic cranial methods of age estimation applied to skeletons from the Terry Collection Cite this paper Related papers Sit t iporn (2018) JFLM Aging approaches using cranial sut ure validat ion in T hais Pasuk Mahakkanukrauh, Sit t iporn Ruengdit Evaluat ion of Regression Equat ions Used t o Est imat e Age at Deat h from Cranial Sut ure Closure. 1998.
10. Galera V, Ubelaker DH, Hayek LAC. Comparison of Macroscopic Cranial Methods of Age Estimation Applied to Skeletons from the Terry Collection. *J Forensic Sci*. 1998;43(5):14337J.
11. Jerković I, Bašić Ž, Bareša T, Krešić E, Hadžić AA, Dolić K, et al. The repeatability of standard cranial measurements on dry bones and MSCT images. *J Forensic Sci*. 2022;67(5):1938–47.
12. Dedouit F, Savall F, Mokrane FZ, Rousseau H, Crubézy E, Rougé D, et al. Virtual anthropology and forensic identification using multidetector CT. *British Journal of Radiology*. 2014;87(1036).
13. Verhoff MA, Ramsthaler F, Krähahn J, Deml U, Gille RJ, Grabherr S, et al. Digital forensic osteology-Possibilities in cooperation with the Virtopsy® project. *Forensic Sci Int*. 2008;174(2–3):152–6.
14. Verhoff MA, Ramsthaler F, Krähahn J, Gille RJ, Kage P, Kage S, et al. Digitale forensische osteologie. *Rechtsmedizin*. 2007;17(1):29–34.
15. Henson K, Harding T, Starcher K, Smith A, Securro D. Intraobserver and Interobserver Error in Osteological Analysis as an Indicator for Non-Expert Skeletal Analysis. Issue 1 *Journal of Forensic Science & Criminology* [Internet]. 2020;8(1):0–7. Available from: www.annepublishers.com
16. Langley NR, Jantz LM, Ousley SD, Jantz RL, Milner G. *Data Collection Procedures for Forensic Skeletal*. Knoxville, Tennessee; 2016.
17. Hauser G, De Stefano G. *Epigenetic variants of the human skull*. Stuttgart: Schweizerbart; 1989.

18. Pritchard JJ, Scott JH, Girgis FG. The structure and development of cranial and facial sutures. *J Anat* [Internet]. 1956;90(1):73–86. Available from: <http://www.ncbi.nlm.nih.gov/pubmed/13295153><http://www.pubmedcentral.nih.gov/articlerender.fcgi?artid=PMC1244823>
19. Meindl RS, Lovejoy O. Ectocranial suture closure: A revised method for the determination of skeletal age at death and blind tests of its accuracy. *Am J Phys Anthropol*. 1985;66(68):57–66.
20. Parsons F. G., Box C. R. The Relation of the Cranial Sutures to Age. *The Journal of the Anthropological Institute of Great Britain and Ireland*. 2010;35:30–8.
21. SOBOTTA J. Atlas anatomije čovjeka. Marušić A, editor. Jasterbarsko: Naklada Slap; 2000. 8–9 p.
22. Todd TW, Lyon DW. Cranial suture closure Part II. *Am J Phys Anthropol*. 1925;VIII(1):23–44.
23. Masset C. Erreurs systématiques dans la détermination de l'âge par les sutures crâniennes. *Bull Mem Soc Anthropol Paris*. 1971;7(1):85–105.
24. OPPENHEIM S. Die Suturen des menschlichen Schädels in ihrer anthropologischen Stellung. *Gesellsch f Anthropol*. 1907;
25. BROCA P. Sur le volume et la forme du cerveau suivant les individus et suivant les races. Paris: Typhographie Hennuyer; 1861.
26. SCHMIDT T. Mikro-Computertomographieuntersuchungen von kranialen Schädelnähten unter Verwendung von Röntgen-und Synchrotronstrahlung. . . Staats-und Universitätsbibliothek Hamburg Carl von Ossietzky [PhD Thesis]. 2014.
27. Ogle RC, Tholpady SS, McGlynn KA, Ogle RA. Regulation of Cranial Suture Morphogenesis. *Cells Tissues Organs*. 2004;176(1–3):54–66.
28. BURIĆ T. Starohrvatsko groblje na položaju Svećurje u Kaštel Starom. *Starohrvatska prosvjeta*. 2007;3(34):105–22.
29. BAREŠA T. Antropološka analiza kosturnih ostataka sa novovjekovnog nalazišta Otok - Vuletina rupa – Grebčine [diplomski rad]. Sveučilište u Splitu; 2012.
30. ŽAJA D. Srednjovjekovna groblja u sjevernoj Dalmaciji-tragom arheoloških istraživanja fra Luje Maruna krajem 19. i početkom 20. stoljeća. . . [Diplomski rad]. Sveučilište u Zagrebu; 2015.
31. BLAŽEVIĆ Ivana. Antropološka analiza kosturnih ostataka s nalazišta Gospe u Siti, Strožanac [diplomski rad]. Sveučilište u Splitu; 2017.
32. Maršić D, Gudelj L, Lozo M. Crkvine , Cista Velika. *Starohrvatska prosvjeta*. 2000;3(27):267–8.
33. Bašić Ž, Anterić I. Antropološka analiza kostura iz sarkofaga s lokaliteta Rižinice. Anthropological analysis of the skeleton in the sarcophagus from site Rižinice. *Starohrvatska prosvjeta*. 2014;3(41).
34. McHugh ML. Lessons in biostatistics interrater reliability : the kappa statistic. *Biochemica Medica* [Internet]. 2012;22(3):276–82. Available from: <https://hrcak.srce.hr/89395>
35. Abegg C, Balbo I, Dominguez A, Grabherr S, Campana L, Moghaddam N. Virtual anthropology: a preliminary test of macroscopic observation versus 3D surface scans and computed tomography (CT) scans. *Forensic Sci Res* [Internet]. 2021;6(1):34–41. Available from: <https://doi.org/10.1080/20961790.2020.1817270>

Popis slika

Slika 1. Prikaz razvedenosti šavova lubanje i stanja obliteracije šavova lubanje.....	10
Slika 2. Slojevi suturalnog ligamenta	12
Slika 3. Okcipitalni prikaz lubanje s nalazišta Šopot, Benkovac, grob 23, osoba 2	17
Slika 4. Okcipitalni prikaz lubanje s nalazišta Šopot, Benkovac, grob 47	23
Slika 5. Uvećani okcipitalni prikaz 3. segmenta sagitalnog šava lubanje s nalazišta Šopot, Benkovac, grob 47	24
Slika 6. Okcipitalni MSCT prikaz lubanje s nalazišta Šopot, Benkovac, grob 47	25
Slika 7. Uvećani okcipitalni MSCT prikaz 3. segmenta sagitalnog šava lubanje s nalazišta Šopot, Benkovac, grob 47	25

Popis tablica

Tablica 1. Šavovi lubanje i njihov položaj.....	7
Tablica 2. Grafički prikaz ocjenjivanja sagitalnog šava	18
Tablica 3. Ponovljivost ocjenjivanja segmenata sagitalnoga šava na suhoj kosti u dva kruga (Cohenov Kappa).....	20
Tablica 4. Ponovljivost ocjenjivanja sagitalnoga šava na CT-u u dva kruga (Cohenov Kappa)..	20
Tablica 5. Ponovljivost ocjenjivanja segmenata sagitalnoga šava na suhoj kosti i CT-u u prvome krugu (Cohenov Kappa).....	20
Tablica 6. Ponovljivost ocjenjivanja segmenata sagitalnoga šava na suhoj kosti i CT-u u drugome krugu (Cohenov Kappa).....	21
Tablica 7. Ponovljivost ocjenjivanja segmenata sagitalnoga šava na suhoj kosti u prvome krugu i CT-u u drugome krugu (Cohenov Kappa)	21
Tablica 8. Ponovljivost ocjenjivanja segmenata sagitalnoga šava na suhoj kosti u drugome krugu i CT-u u prvome krugu (Cohenov Kappa).....	21

Popis grafikona

Grafikon 1. Struktura rezultata primjenom Cohenove Kappe kombiniranom usporedbom (suha kost s MSCT snimkom, ukupno 16 rezultata)	26
Grafikon 2. Struktura rezultata primjenom Cohenove Kappe (usporedba istog medija i kombinirana usporedba), ukupno 24 rezultata	27

Sažetak

TESTIRANJE VIDLJIVOSTI SAGITALNOG ŠAVA NA SUHIM KOSTIMA I MSCT SNIMKAMA

CILJ: Testiranje vidljivosti sagitalnog šava promatrajući ga odvojeno na sva četiri segmenta na suhim kostima lubanje i njihovim MSCT snimkama. Potom, komparativnom analizom usporediti i utvrditi ponovljivost rezultata.

METODE: Odabir, priprema i fotografiranje materijala koje prethode vizualnoj analizi i testiranju vidljivosti sagitalnog šava na suhoj kosti kao i na odgovarajućim MSCT snimkama. Vizualnim pregledom ocjenjivan je stupanj srastanja četiri segmenta sagitalnog šava kategorijama od 0 do 4, 0 je označavala najveći stupanj otvorenosti i vidljivosti šava dok je 4 označavala potpuno srastao i nevidljiv šav. Bodovanje je provedeno u dva kruga u razmaku od nekoliko dana.

REZULTATI: Izračunate Kappa vrijednosti koje se temelje na dobivenim mjerama četiriju segmenata sagitalnog šava kod odabranih 30 lubanja i njihovih MSCT snimaka u dva kruga mjerenja, većina (56%) pokazuje rezultate u intervalu od 0.21 do 0.40, što je prema Cohenovoj Kappi samo kao osrednje podudaranje. Jedino 3. segment (pars obelica) pokazuje pozitivno odstupanje rezultata i to samo pri usporedbi mjerenja vidljivosti na suhoj kosti u prvom krugu sa MSCT snimkom u drugom krugu. Tu je ostvaren znatno bolji rezultat od 0.65961 koji je prema Cohenovoj Kappi kao značajno podudaranje. U ostalim trima kombinacijama usporedbe mjerenja vidljivosti na suhoj kosti i MSCT snimkama, 3. segment (pars obelica) također daje mnogo lošije rezultate kao i ostali segmenti sagitalnog šava.

ZAKLJUČAK: Dobiveni rezultati vidljivosti sagitalnog šava promatrani odvojeno na sva četiri segmenta na suhoj lubanji i njenoj MSCT snimci podudarali su se osrednje (0.21 – 0.4), što nije dovoljan stupanj podudarnosti za usporedbu dvaju modaliteta.

KLJUČNE RIJEČI: šavovi lubanje, sagitalni šav, MSCT.

Abstract

VISIBILITY TESTING OF SAGITTAL SUTURE ON DRY BONES AND MSCT SCANS

OBJECTIVE: Testing the visibility of the sagittal suture by observing it separately on all four segments of dry skull bones and their corresponding MSCT images. Subsequently, a comparative analysis is conducted to determine the reproducibility of the results.

METHODS: Selection, preparation, and photography of materials preceding the visual analysis and visibility testing of the sagittal suture on dry bones and their corresponding MSCT images. The degree of fusion of the tested sagittal suture is determined using categories ranging from 0 to 4, 0 indicated the highest degree of openness and visibility of the seam, while 4 indicated a completely fused and invisible seam. Scoring was conducted in two rounds, a few days apart.

RESULTS: Calculated Kappa values based on the obtained measurements of the four segments of the sagittal suture in 30 selected skulls and their MSCT images, in two rounds of measurements, are most (56%) ranging from 0.21 to 0.40, which Cohen interprets as only fair agreement. Only the 3rd segment (pars obelica) shows a positive deviation in the results, specifically when comparing the visibility measurements on dry bone in the first round with the MSCT image in the second round. A significantly better result of 0.65961 is achieved, which Cohen interprets as substantial agreement. In the other three combinations of comparing visibility measurements on dry bone and MSCT images, the 3rd segment (pars obelica) also yields much poorer results, as do the other segments of the sagittal suture.

CONCLUSION: The results of observing the visibility of the sagittal suture separately on all four segments on a dry skull and its MSCT image cannot be compared, considering the two rounds of observation.

KEYWORDS: cranial sutures, sagittal suture, MSCT.

Životopis

Diana Maleš

Datum rođenja: 05.05.1983.

Mjesto rođenja: Baden, Švicarska

Spol: žensko

Adresa: Bragadinova 12, Kaštel Stari

E-adresa: dianauzelac@hotmail.com

Mobitel: (+385) 9172236 65

OBRAZOVANJE I OSPOSOBLJAVANJE

Osnovna škola

Primarschule Dorf [1990. – 1995.]

Adresa: Schulstrasse 14, 5430 Wettingen, Švicarska

Sekundarschule Margelaecker [1995. – 1996.]

Adresa: Margelstrasse 6, 5430 Wettingen, Švicarska

Osnovna škola Bartula Kašića [1996. – 1998.]

Adresa: Bribirski prilaz 2, 23000 Zadar, Hrvatska

Srednja škola

Hotelijsko - turistička i ugostiteljska škola, smjer hotelijersko - turistički tehničar [1998. – 2002.]

Adresa: Antuna Gustava Matoša, 23000 Zadar, Hrvatska

Stručni studij fizioterapije

Medicinski Fakultet Sveučilišta u Rijeci, smjer fizioterapija [2002.. – 2005.]

Adresa: Ulica Braće Branchetta 20/1, 51000 Rijeka, Hrvatska

Istraživanje mjesta događaja

Sveučilište za forenzične znanosti [2020. – Trenutačno]

Adresa: Ulica Ruđera Boškovića 33, 21000 Split, Hrvatska

SVEUČILIŠTE U SPLITU

Sveučilišni odjel za forenzične znanosti

Izjava o akademskoj čestitosti

Ja, Diana Maleš, izjavljujem da je moj diplomski rad pod naslovom „Testiranje vidljivosti sagitalnog šava na suhim kostima i MSCT snimkama“ (eng. „Visibility testing of sagittal suture on dry bones and MSCT scans“)

rezultat mojega vlastitog rada, da se temelji na mojim istraživanjima te da se oslanja na izvore i radove navedene u bilješkama i popisu literature. Nijedan dio ovoga rada nije napisan na nedopušten način, odnosno nije prepisan bez citiranja i ne krši ičija autorska prava.

Izjavljujem da nijedan dio ovoga rada nije iskorišten u ijednom drugom radu pri bilo kojoj drugoj visokoškolskoj, znanstvenoj, obrazovnoj ili inoj ustanovi.

Sadržaj mojega rada u potpunosti odgovara sadržaju obranjenoga i nakon obrane uređenoga rada.

Split, 30.06.2023.

Potpis studenta/studentice:

