

Umjetno deformirana lubanja ili kraniosinostoza? - izazovi diferencijalne dijagnostike u biološkoj antropologiji

Paušić, Mihaela

Master's thesis / Diplomski rad

2020

Degree Grantor / Ustanova koja je dodijelila akademski / stručni stupanj: **University of Split, University Department for Forensic Sciences / Sveučilište u Splitu, Sveučilišni odjel za forenzične znanosti**

Permanent link / Trajna poveznica: <https://urn.nsk.hr/urn:nbn:hr:227:649586>

Rights / Prava: [Attribution-NonCommercial-ShareAlike 4.0 International](#)/[Imenovanje-Nekomercijalno-Dijeli pod istim uvjetima 4.0 međunarodna](#)

Download date / Datum preuzimanja: **2025-02-23**

SVEUČILIŠTE
U
SPLITU



SVEUČILIŠNI
ODJEL ZA
FORENZIČNE
Znanosti

Repository / Repozitorij:

[Repository of University Department for Forensic Sciences](#)



UNIVERSITY OF SPLIT



SVEUČILIŠTE U SPLITU
SVEUČILIŠNI ODJEL ZA
FORENZIČNE ZNANOSTI

ISTRAŽIVANJE MJESTA DOGAĐAJA

DIPLOMSKI RAD

UMJETNO DEFORMIRANA LUBANJA ILI
KRANIOSINOSTOZA? – IZAZOVI
DIFERENCIJALNE DIJAGNOSTIKE U
BIOLOŠKOJ ANTROPOLOGIJI

MIHAELA PAUŠIĆ

Split, srpanj, 2020.

**SVEUČILIŠTE U SPLITU
SVEUČILIŠNI ODJEL ZA
FORENZIČNE ZNANOSTI**

ISTRAŽIVANJE MJESTA DOGAĐAJA

DIPLOMSKI RAD

**UMJETNO DEFORMIRANA LUBANJA ILI
KRANIOSINOSTOZA? – IZAZOVI DIFERENCIJALNE
DIJAGNOSTIKE U BIOLOŠKOJ ANTROPOLOGIJI**

METOR: izv. prof. dr. sc. Ivana Kružić

KOMENTOR: izv. prof. dr. sc. Željana Bašić,

MIHAELA PAUŠIĆ

466/2018

Split, srpanj, 2020.

Rad je izrađen u Laboratoriju za forenzičnu i biološku antropologiju Sveučilišnoga odjela za forenzične znanosti Sveučilišta u Splitu

pod nadzorom izv. prof. dr. sc. Ivane Kružić i izv. prof. dr. sc. Željane Bašić

u vremenskom razdoblju od 08.01.2020 do 10.07.2020.

Datum predaje diplomskog rada: 16. srpanj 2020.

Datum prihvaćanja rada: 17. srpanj 2020.

Datum usmenog polaganja: 21. srpanj 2020.

Povjerenstvo: 1. Doc. dr. sc. Snježana Štambuk

2. Prof. dr. sc. Josip Kasum

3. Izv. prof. dr. sc. Ivana Kružić

SADRŽAJ

1. UVOD.....	1
1.1. Anatomija lubanje.....	1
1.1.1. Lubanjski šavovi	3
1.1.2. Antropološke značajke lubanje	5
1.2. Umjetna deformacija lubanje.....	6
1.2.1. Povijest prakse umjetne deformacije lubanje.....	8
1.2.1.1. Gepidska populacija na području Europe	11
1.2.2. Proces nastajanja umjetno deformirane lubanje.....	12
1.2.3. Vrste kranijalne deformacije	14
1.2.4. Povezanost umjetne deformacije lubanje i patoloških bolesti	16
1.3. Kraniosinostoza	17
1.3.1. Podjela kraniosinostoza.....	19
1.3.1.1. Nesindromska (unisuturalna) kraniosinostoza.....	19
1.3.1.1.1. Sagitalna sinostoza	20
1.3.1.1.2. Koronarna sinostoza	21
1.3.1.1.3. Metopična sinostoza	22
1.3.1.1.4. Lambdoidna sinostoza	22
1.3.1.2. Sindromske kraniosinostoze	23
1.3.1.2.1. Apertov sindrom.....	23
1.3.1.2.2. Pfeifferov sindrom.....	24
1.3.1.2.3. Crouzonov sindrom	24
1.3.2. Kliničke karakteristike i dijagnoza	25
1.3.3. Liječenje kraniosinostoze.....	26

2. CILJ RADA	29
3. IZVORI PODATAKA I METODE	30
3.1. Izvori podataka	30
3.2. Metode	31
3.2.1. Priprema materijala	31
3.2.2. Procjena stupnja očuvanosti i boje kosti	31
3.2.3. Procjena spola morfološkom analizom	31
3.2.4. Procjena doživljene dobi	31
3.2.5. Klasifikacija lubanje obzirom na vanjsku morfologiju svoda.....	32
3.2.6. Usporedba umjetno deformirane lubanje i patološkog stanja kraniosinostoze	32
4. REZULTATI.....	34
5. RASPRAVA	40
6. ZAKLJUČAK	43
7. LITERATURA	44
8. SAŽETAK	52
ABSTRACT	53
9. ŽIVOTOPIS	54
10. IZJAVA O AKADEMSKOJ ČESTITOSTI	57

POPIS TABLICA I SLIKA

Popis tablica:

	stranica
Tablica 1. Vrijeme zatvaranja lubanjskih fontanela.....	2
Tablica 2. Kranijalne i kraniofacijalne suture	3
Tablica 3. Vrijeme zatvaranja šavova lubanje	5
Tablica 4. Najčešće sindromske kraniosinostoze i tip prisutne sinostoze	23
Tablica 5. Klasifikacija lubanje obzirom na vanjsku morfologiju svoda.....	32
Tablica 6. Stupanj i područje sraštavanja šavova lubanje pronađene u grobu 110 na lokalitetu Solin – Smiljanovac	38

Popis slika:

	stranica
Slika 1. Fotografija žene s djetetom gdje dijete na čelu ima stavljen dasku kao dio deformacijskog procesa glave	7
Slika 2. Karta prikazuje širenje prakse umjetne deformacije lubanje od središnje Azije do središnje i zapadne Europe u 6 skupina tj. faza I = Srednjoazijska skupina; II = Kavkaz, područje Volge i stepska skupina Kalmykia; III = Podunavska slivna skupina; IV = Srednjenjemačka skupina; V = Južna i jugozapadna germanska skupina; VI = Rhone skupina	10
Slika 3. Tehike umjetne deformacije lubanje djece	13
Slika 4. Na lijevoj slici prikazana je uspravna deformacija lubanje, a na desnoj kosa deformacija lubanje	14
Slika 5. Bista Perikla (495.429.pr. Kr.) u Vatikanskom muzeju, Rim.....	17
Slika 6. Prikaz oblika lubanje opisanih u Versalijusovoj knjizi De Humani Corporis Fabrica	18
Slika 7. Nesindromske kraniosinostoze	20
Slika 8. Sindaktilija uzrokovana Pfeifferovim sindromom.....	24

Slika 9. Šestogodišnji dječak s Crouzonovim sindromom.....	25
Slika 10. Lubanja pronađena u grobu 110, pogled s prednje strane	35
Slika 11. Lubanja pronađena u grobu 110, pogled s gornje strane	35
Slika 12. Lubanja pronađena u grobu 110, pogled s donje strane.....	36
Slika 13. Lubanja pronađena u grobu 110, pogled s lijeve bočne strane	36
Slika 14. Donja čeljust koštanih ostataka pronađenih u grobu 110, pogled s gornje strane	37
Slika 15. Donja čeljust koštanih ostataka pronađenih u grobu 110, pogled s prednje strane	37
Slika 16. Lijeva strana gornje čeljusti pronađena u grobu 110	38

1. UVOD

Živimo u modernom dobu gdje danas skoro svaki čovjek na sebi ima neku modernu značajku, od implantanata, pirsinga, do plastičnih operacija. Prijašnji čovjek također je imao, ne tako moderne značajke kao danas, tendenciju biti jedinstven po obilježjima svoga tijela. Kroz povijest možemo pratiti kako su se ta obilježja mijenjala, a u ovom radu bit će razjašnjena nedoumica oko lubanje pronađene na salonitanskoj kasnoantičkoj nekropoli u grobu s oznakom 110 koja je deformirana te se postavlja pitanje je li riječ o umjetno deformiranoj lubanji ili pak patološkom stanju - kraniosinostozi. Radi li se o umjetno deformiranoj lubanji kao karakteristici socijalnog statusa određenog plemena ili bolesti vidjet ćemo kroz same značajke vidljive na lubanji. Prvo će se objasniti anatomska građa lubanje kao važnog dijela koštanog sustava svakog čovjeka, a potom svaka od navedenih pojava (umjetno deformirana lubanja i kraniosinostoza) kao i povjesni okvir odnosno migracijski val na samom području Salone iz kojeg se pretpostavlja da je lubanja dospjela, a nakon toga će se objasniti metode koje su korištene kako bi se dokazalo o čemu se zapravo radi.

1.1. Anatomija lubanje

Lubanja (lat. *cranium*) predstavlja najvažniji i najkompleksniji koštani sustav koji se počinje razvijati u razdoblju od 23. do 26. dana trudnoće (gestacije) (2). Služi kao potporni sustav lica i štiti mozak kao jedan od važnih organa u ljudskom tijelu. Brojni su nazivi koji se koriste uz opise lubanje i njenih dijelova. Tako se pod terminom lubanja podrazumijevaju sve kosti glave uključujući i donju čeljust. Mandibula uključuje samo kosti donje čeljusti, dok kranium sve ostale kosti glave bez donje čeljusti. Kalvariju čine kosti kraniuma bez lica, dok je kalota kalvarija bez baze (3).

Kosti glave (lat. *ossa cranii*) građene su od 29 kostiju i to: kosti neurokranija i viscerokranija (22 kosti), slušne košćice (šest kostiju) i jedna podjezična kost. Kosti neurokranija i viscerokranija obuhvaćaju najveći dio kosti glave. Neurokranij (lat. *neurocranium*) predstavlja sve kosti stražnjeg i gornjeg dijela lubanje koje zatvaraju mozak u lubanjskoj šupljini stvarajući čvrsti omotač oko njega. Može se podijeliti na dva dijela: bazu lubanje (lat. *basis cranii*) i krov lubanje (lat. *calvaria*), a oblikuje ga sedam kostiju: čeonu kost (lat. *os frontale*), dvije tjemene kosti (lat. *os parietale*), dvije sljepoočne kosti (lat. *os temporale*), zatiljna kost (lat. *os occipital*) i klinasta kost (lat. *os*

sphenoidale). Viscerokranij (lat. *viscerocranium*) obuhvaća kosti lica koje okružuju početne dijelove dišnog i probavnog sustava i štiti njene meke dijelove. Oblikuje ga 15 kostiju i to tri neparne kosti – donja čeljust (lat. *os mandibulae*), lemeš (lat. *os vomer*), rešetnica (lat. *os ethmoidale*) te šest parnih kostiju – gornja čeljust (lat. *os maxillae*), nepčana (lat. *os palatinum*), nosna (lat. *os nasale*), suzna (lat. *os lacrimae*) i jagodična kost (lat. *os zygomaticum*) te donja nosna školjka (4).

Zbog promatranja lubanje od samog početka njenog razvoja potrebno je opisati lubanju novorođenčadi. Novorođenče po rođenju ima šest fontanela¹, dvije parne (lat. *fonticuli sphenoidales et mastoidei*) i dvije neparne (lat. *fonticuli anterior et posterior*). Fontanele kod novorođenčadi važne su zbog uloge koju imaju pri samom porodu. Zajedno s lubanjskim šavovima (lat. *suturae*) služe za namještanje glave ploda i ocjenu položaja tijekom porođaja. U takvoj simbiotskoj zajednici omogućeno je očuvanje lubanje ploda čime se deformacije ograničavaju ili barem ublažavaju. Poslije poroda fontanele se smanjuju i do kraja treće godine se potpuno zatvore, što je posljedica ubrzanog rasta i razvoja lubanje djeteta (5).

Prilikom rođenja kalvarija tj. koštano – pločasti krov lubanje razdvojen je međustaničnim tkivom smješten u šavovima lubanje (5). U područjima lubanje gdje dolazi do susretanja više od dvije kosti dolazi do širenja šavova u fontanele. Ti isti šavovi, fontanele, ali i sinhondroze² tijekom života okoštavaju, a u Tablici 1. prikazani su mjeseci života zatvaranja lubanjskih fontanela (5).

Tablica 1. Vrijeme zatvaranja lubanjskih fontanela

Fontanela	Zatvaranje (mjeseci života)
Čeona ili velika fontanela (lat. <i>fonticulus anterior</i>)	oko 36
Zatiljna ili mala fontanela (lat. <i>fonticulus posterior</i>)	oko 3

¹ Fontanele (lat. *fonticuli*) predstavljaju prirodene pukotine između kostiju lubanje kod djece i u normalnim uvjetima nestanu tijekom treće godine života.

² Sinhondroza (eng. *synchondrosis*, lat. *junctura cartilaginea*) je vrsta spoja između kostiju ispunjene hrskavičnim tkivom.

Sfenoidalna ili prednja lateralna fontanela (lat. <i>fonticulus sphenoidalis</i>)	oko 6
Mastoidna ili stražnja lateralna fontanela (lat. <i>fonticulus mastoideus</i>)	oko 18

1.1.1. Lubanjski šavovi

Lubanjski šavovi (eng. cranial suture, lat. *suturae cranii*) predstavljaju vezivno – koštane spojeve pojedinih kostiju lubanje (6). Njihova uloga je veoma važna jer osim što pružaju fleksibilnost prolaska djetetove glave kroz porođajni kanal, osiguravaju i razmak između kostiju lubanje tijekom intrauterinog i ranog perinatalnog života (2). Sam šav je anatomske jednostavna struktura koja se sastoji od dvije koštane ploče odvojene uskim prostorom koji sadrži nezrele matične stanice koje se brzo dijele, a čiji se dio mobilizira kako bi se diferencirao u osteoblaste i stvorio novu kost (1).

Iako je već spomenuto kako su lubanjski šavovi važni u formiranju fontanela, važno je naglasiti najvažnije šavove koji postupno srašavaju tijekom života, sve do dobi od oko 50 godina. Tako kalvarija odrasle osobe ima oko tridesetak šavova – kranijalne i kraniofacijalne suture. Od tih, tri su neparna šava – vjenačni (lat. *sutura coronalis*), tjemeni (lat. *sutura sagittalis*), lambdoidalni (lat. *sutura lambdaidea*), a kosti lica povezane su kraniofacijalnim šavovima koji su prikazani u Tablici 2 (2). Zanimljiva je posebnost metopičnog šava (lat. *sutura metopica*) koji se pojavljuje kao epigenetska pojava te može biti djelomičan ili potpun. Ovaj šav tako dijeli čeonu kost na dva dijela a u provedenim istraživanjima pojavljuje se kod 10 % odraslih osoba. (7).

Tablica 2. Kranijalne i kraniofacijalne suture (2)

SUTURA	POLOŽAJ
metopična (lat. <i>sutura metopica</i>)	dijeli čeonu kost na dva dijela
vjenačna (lat. <i>sutura coronalis</i>)	između čeone i tjemene kosti
tjemena (lat. <i>sutura sagittalis</i>)	između tjemelih kostiju
lambdoidalna (lat. <i>sutura lambdaidea</i>)	između tjemene i zatiljne kosti
skvamozna (lat. <i>sutura squamosa</i>)	između tjemene i sljepoočne kosti

parietomastoidna (lat. <i>sutura parietomastoidea</i>)	između tjemene kosti i mastoidnog nastavka sljepoočne kosti
okcipitomastoidna (lat. <i>sutura occipitomastoidea</i>)	između zatiljne kosti i mastoidnog nastavka sljepoočne kosti
sfenofrontalna (lat. <i>sutura sphenofrontalis</i>)	između čeone i klinaste kosti
sfenoparijetalna (lat. <i>sutura sphenoparietallis</i>)	između tjemene i klinaste kosti
sfenoskvamozna (lat. <i>sutura sphenosquamosa</i>)	između ljuske (skvame) sljepoočne kosti i klinaste kosti
sfenozigomatična (lat. <i>sutura sphenozygomatica</i>)	između klinaste i jagodične kosti
temporozigomatična (lat. <i>sutura temporozygomatica</i>)	između sljepoočne i jagodične kosti
frontonazalna (lat. <i>sutura frontonasalis</i>)	između čeone i nosne kosti
frontozigomatična (lat. <i>sutura frontozygomatica</i>)	između čeone i jagodične kosti
frontomaksilarna (lat. <i>sutura frontomaxillaris</i>)	između čeone kosti i gornje čeljusti
frontolakrimalna (lat. <i>sutura frontolacrimalis</i>)	između čeone i suzne kosti
etmoidolakrimalna (lat. <i>sutura ethmoidolacrimalis</i>)	između rešetnice i suzne kosti
nazomaksilarna (lat. <i>sutura nasomaxillaris</i>)	između gornje čeljusti i nosne kosti
zigomatikomaksilarna (lat. <i>sutura zygomaticomaxillaris</i>)	između gornje čeljusti i jagodične kosti
intermaksilarna (lat. <i>sutura intermaxillaris</i>)	između kostiju gornje čeljusti
lakrimomaksilarna (lat. <i>sutura lacrimomaxillaris</i>)	između kostiju gornje čeljusti i suzne kosti
internazalna (lat. <i>sutura internasalis</i>)	između nosnih kostiju

Zatvaranje šavova lubanje fiziološki je proces koji traje od nekoliko mjeseci do nekoliko desetina godina nakon rođenja. Najintenzivniji rast lubanje vidljiv je u razdoblju od prvih šest mjeseci do četvrte i šeste godine života. Uzroci zatvaranja šavova nisu jasno definirani, ali poznato je da njega utječu brojni faktori – hormonski, genetski, lokalni i mehanički (2, 8).

Brojnim istraživanjima dokazano je kako se većina šavova lubanje zatvori između 23. i 30. godine života, osim metopičnog koji se zatvori do treće godine (7, 8). U Tablici broj 3. prikazano je vrijeme zatvaranja najznačajnijih šavova lubanje (2).

Tablica 3. Vrijeme zatvaranja šavova lubanje (2)

ŠAV LUBANJE	VRIJEME ZATVARANJA (GODINE)
metopični (lat. <i>sutura metopica</i>)	2
vjenačni (lat. <i>sutura coronalis</i>)	24
tjemeni (lat. <i>sutura sagittalis</i>)	22
lambdoidalni (lat. <i>sutura lambdoidea</i>)	26
skvamozni (lat. <i>sutura squamosa</i>)	35 – 39
sfenofrontalni (lat. <i>sutura sphenofrontalis</i>)	22
sfenoparijetalni (lat. <i>sutura sphenoparietallis</i>)	29

1.1.2. Antropološke značajke lubanje

S antropološkog stajališta lubanja uz kosti zdjelice predstavljaju najvažnije koštane elemente, jer ukoliko su oni očuvani prosječna doživljena dob, spol, podrijetlo i sl. se mogu procijeniti s visokom pouzdanosti (više od 90 %). Stoga je arheolozima i antropolozima iznimno važno njeno očuvanje te se prilikom arheoloških i antropoloških iskopavanja s velikom pažnjom pristupa njenoj ekshumaciji i analizi.

Iako su kosti lubanje veoma čvrste, postoje pojedini dijelovi koji su iznimno krhki te je oprezno i precizno rukovanje ovdje nužno. Prilikom ekshumacije postoje točno određena pravila na koji način se koštani ostaci otkopavaju i izvlače. Lubanja se, prilikom ekshumacije, otkopava tek kada se ukloni skoro sva zemlja oko nje kako ne bi došlo do pucanja ili oštećenja njenih dijelova prilikom izvlačenja. Nakon što se lubanja izvadi iz zemlje, potrebno je ostatke zemlje i drugih tvari koje se nalaze u samoj unutrašnjosti lubanje izvaditi kroz veliki zatiljni otvor (lat. *foramen magnum*) kako ne bi došlo do pucanja iste. Naime, ostaci zemlje nakon što se osuše u lubanji dovode do povećanja volumena čime posljedično lubanja puca. Također, veoma je bitan način pakiranja, transport i rukovanje njome. Kostí glave uvijek se stavljaju na vrh kutije kako ih ne bi oštetila težina drugih kostiju, a posebna pažnja pridodaje se njenom rukovanju prilikom pranja i analize. Lubanja je najstabilnija kada je položena na bazni dio, a najsigurniji način rukovanja je da se drži s dvije ruke. Može se držati i s jednom rukom, ali tako da se kroz veliki zatiljni otvor provuče palac, a ostatak šake pridržava zatiljnu kost. Kostí lubanje nikada ne bi trebali hvatati za krhke strukture (npr. jagodičnu kost) jer bi se izgubila njena građa i jedinstvenost (4, 9).

1.2. Umjetna deformacija lubanje

Umjetna deformacija lubanje je kulturološka praksa kojom se mijenja oblik lubanje tijekom rane dojenačke dobi i ukazuje na pripadnost određenoj društvenoj skupini kao i različit društveni status u grupi. Prisutnost prakse umjetne deformacije lubanje ukazuje na to da je postojala još i prije deset tisućljeća i bila zastupljena na svakom kontinentu. Najranija dokumentacija datira iz doba Hipokrata oko 400. g. pr. Kr. koji je opisao način umjetnoga deformiranja lubanje na Kavkazu (10). Brojni autori uključili su se u istraživanje umjetne deformacije lubanje. Tako u dvadesetom stoljeću nastaju sveobuhvatni opisi umjetne deformacije lubanje s primjerima iz Sjeverne i Južne Amerike, Sjeverne Afrike, Kine, Jugoistočne Azije, Bliskog Istoka, Indije (11), sustavi klasifikacije umjetno deformirane lubanje (12), kao i prvi opisi umjetno deformiranih lubanja na području Euroazije s lokaliteta brončanog doba u Mađarskoj (13). Najstariji potvrđeni slučajevi umjetno deformirane lubanje potječu oko 11 000 g. pr. Kr. u Australiji (14), dok se danas svakim danom otkrićem novih grobnica otkrivaju noviji dokazi prisutnosti prakse umjetne deformacije lubanje iz prošlosti koja se prakticirala najvjerojatnije od doba kasnog paleolitika do 20. stoljeća.

Istraživanje umjetno deformiranih lubanja brojni antropolozi su okarakterizirali i smatrali kulturnom značajkom koja je za određene skupine ljudi iz prošlosti označavala teritorij ili društvene granice, etničku pripadnost, jačanje socijalne, ali i političke moći. Stoga je prema svemu tome služila kao trajni simbol unutargrupne solidarnosti i kulturnih razlika među skupinama (15, 16). Na primjer, u Andskoj Južnoj Americi, umjetna deformacija lubanje korištena je za ograničavanje društvenih granica unutar i među skupinama (17). Također, Hoshower i sur. govore kako su Inke koristili umjetnu deformaciju lubanje za označavanje elite i kao način da se razlikuju od građana svoga carstva (18). Iako razlozi za prihvaćanje prakse umjetne deformacije lubanje variraju od skupine do skupine, dobro je poznato da je većina skupina namjernu deformaciju lubanje smatrala znakom visokog statusa u društvu, a robovima je često ta praksa bila nedopuštena za prakticiranje (19). Nagaoka i sur. opisuju koštane ostatke ženskog spola koji su pronađeni na groblju u području sjevernog gorja Perua, a datiraju iz vremena 2 500 – 1 000 g. pr. Kr. Na koštanim ostacima ženske osobe uočena je umjetna deformacija lubanje i iznimno visok rast, a sahranjena je sa zlatnim predmetima (naušnice, narukvice, ogrlice, školjke) što je ukazivalo na to da se radi o ženskoj osobi visokog društvenog statusa (20).

Kroz povijest, praćenje načina oblikovanja lubanje i vrsta umjetne deformacije lubanje, u nekim slučajevima je bila oznaka različitih skupina unutar istog društva. Primjer Oruro (u Boliviji) u kojem su se tipovi umjetne deformacije lubanje koristili za razlikovanje društvenih klasa: pojedinci visoke klase imali su tabularne uspravne glave, srednja klasa je imala tabularne ukošene glave, a ostali su imali glavu u obliku prstena (21). Sličan slučaj kulture Maya tijekom klasičnog razdoblja opisali su Romero-Vargas i sur.: opća populacija mogla je izvoditi samo uspravne deformacije, dok su kose deformacije bile dopuštene samo ako su se takvi pojedinci nalazili na položaj visokog statusa (guverneri, svećenici ili ratnici) (17). Za razliku od njih, Tiesler iznosi jednu od zanimljivih teorija proizašlu iz analiza srednoameričke modifikacije lubanja; za razliku od andskih društava, gdje je oblik glave bio znak zajedničkog ili obiteljskog identiteta, a ne oznaka ekskluzivnosti ili elitnog statusa. Umjetne deformacije lubanje služile su kao zaštita novorođenčadi i kao oznaka hrabrosti i drugih pozitivnih osobina koja su prema vjerovanjima oponašale moći različitih božanstava. Sam proces imao je ritualni značaj uključivanja novorođenčadi u zajednicu. Posebnu ulogu u prošlosti, u dokumentiranim povijesnim tekstovima i umjetničkim prikazima, imale su često starije žene koje su bile odgovorne za oblikovanje djetetove glave (Slika 1.). Uloga žene u praksi oblikovanja djetetove glave imala je veliko značenje: od zaštite djetetova zdravlja do ceremonijskog održavanja identiteta zajednice i duhovnog blagostanja (22, 23).



Slika 1. Fotografija žene s djetetom gdje dijete na čelu ima stavljen dasku kao dio deformacijskog procesa glave.

Preuzeto sa:

<https://www.researchgate.net/publication/49649007AlookatMayanartificialcranialdeformationpracticesMorphologicalandculturalaspects> (Posjećeno dana 13.03.2020.)

1.2.1. Povijest prakse umjetne deformacije lubanje

Razumijevanje podrijetla i značenje prakse umjetne deformacije lubanje u arheološkom kontekstu od velike je važnosti. Praksa umjetne deformacije lubanje ima drevne korijene u Euroaziji, a arheološki dokazi upućuju na to da je u Europu uvedena migracijom Huna (24). Ovaj običaj postao je široko rasprostranjen tijekom razdoblja velikih migracija (5./6. st. p. n. e.) u području Panonske nizine (današnja Hrvatska, Mađarska, Austrija, Srbija, Rumunjska, Slovenija i Slovačka), a bio je posebno popularan među nomadskim stanovništvom istočnog (Sarmati, Avari, Huni) i germanskog podrijetla (Gepidi, Ostrogoti, Langobardi) (25-27).

Običaj namjernog oblikovanja glave zapravo je bio "modni val" u euroazijskom području, koji se proširio na srednju i zapadnu Europu. Najraniji slučajevi umjetne izmjene kranija u Euroaziji potječu iz brončanog doba (oko 3000–1000 p. n. e.), koji su prakticirali narodi „katakombske“ kulture i oni iz južnog Turkmenistana (Torres-Rouff and Yablonsky, 2005). Iako su brojni nalazi koji upućuju na pojavu i korištenje prakse umjetne deformacije lubanje na euroazijskom području, može se razlikovati šest grupa klasifikacije slučajeva euroazijske prakse umjetne deformacije lubanje (Slika 2):

- Srednjoazijska skupina

Srednjoazijska skupina ili grupa Kenkol, vjerojano povezana s Hunima, datira od 1. st. pr. Kr. Na samom teritoriju podrijetla umjetne deformacije lubanje može se lokalizirati zapadno od Tien-Shan-a, u dolini Talasa i u planinama Pamir te sjeverno od toga. Karakteristika srednjoazijske skupine je klasično deformirana lubanja.

- Kavkaz, područje Volge i stepska skupina Kalmykia

Tradiciju umjetne deformacije lubanje prenijeli su na zapad nomadski narodi (Sarmati, Alani) oko 200. godine. Tradicija se proširila invazijom Huna, koja je preko Kalmikijevih stijena i duž Crnog mora dosegla rijeku Volgu i stigla do ušća rijeke Dnjeper. Istodobno, neke skupine ove populacije proširile su se južno i sjeverno od Kavkaza, tvoreći djelomično zasebnu skupinu, gdje se običaj umjetne deformacije lubanje može otkriti već u 7. stoljeću. U ovoj su skupini običaj prakticirali Huni, Sarmati-Alani i razna etnički odvojena germanska plemena.

- Podunavska slivna skupina

Ova skupina uključuje nalazišta umjetno deformiranih lubanja u srednjoj Europi (današnja Rumunjska, Srbija, Hrvatska, Slovenija, Austrija, Slovačka, Mađarska i Češka). Središte je bilo u današnjoj Mađarskoj, gdje je postalo poznato više od 200 hunskih i germanskih (uglavnom gepidskih) deformiranih lubanja, pretežno iz razdoblja od 5. do 6. stoljeća. Stupanj deformacije varira od lagano do jako deformiranog oblika i uključuje različite vrste deformacija (oblici kružne i tabelarne modifikacije).

- Srednjonjemačka skupina

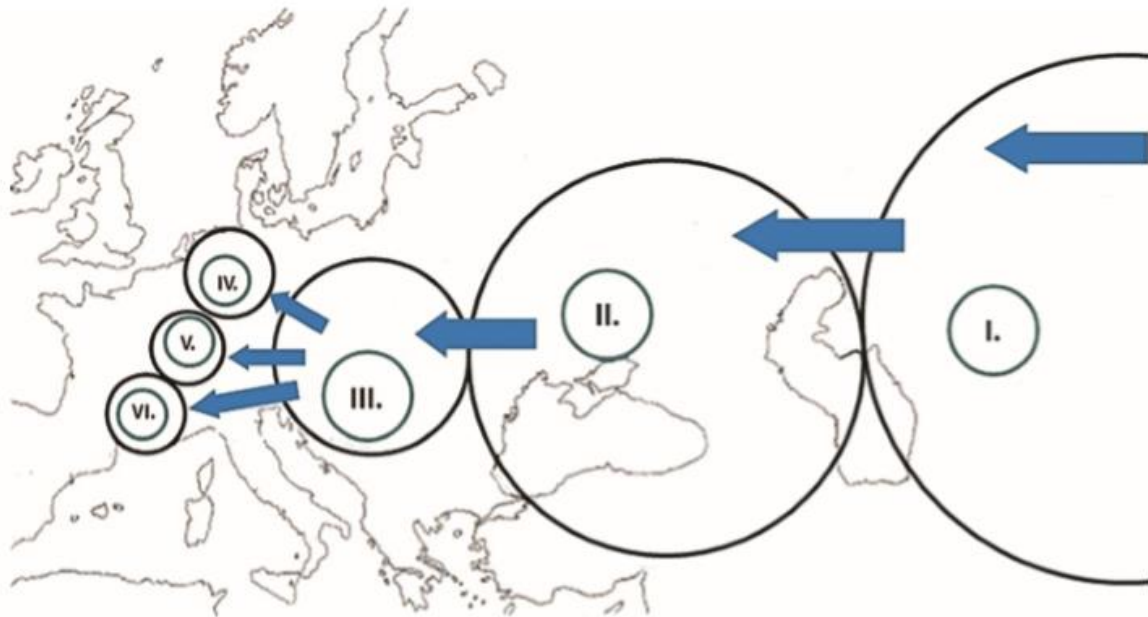
Turingovsko područje može se odrediti kao jedna konzistentna skupina. Posebna karakteristika ove skupine je da su sve iskopane umjetno deformirane lubanje ženskog spola. Ove deformirane lubanje pokazuju etnički odnos prema Langobardima, koje su Huni pokorili.

- Južna i jugozapadna germanska skupina

Mali je broj deformiranih lubanja poznat s mjesta ukopavanja i na bavarskom i na ranskom teritoriju. Podrijetlo makrocefaličnih nalaza ove skupine nije uvijek jasno razriješeno.

- Rhonska skupina

Ova bliska i sjedinjena skupina smještena na jugozapadu Švicarske, kao i na istoku Francuske i sjeveru Italije, oko Ženevskog jezera i u dolini rijeke Rhone, najzapadnija je skupina Euroazijskih nalaza umjetno deformiranih lubanja. Lokalnu tradiciju deformacije lubanje Burgundijci su prakticirali u ranim desetljećima 5. stoljeća, sve do 443. godine. Općenito, lagano i umjereno deformirane lubanje zastupljene su u oba spola (Molnár et al., 2014).



Slika 2. Karta prikazuje širenje prakse umjetne deformacije lubanje od središnje Azije do središnje i zapadne Europe u 6 skupina tj. faza. I = Srednjoazijska skupina; II = Kavkaz, područje Volge I stepska skupina Kalmykia; III = Podunavska slivna skupina; IV = Srednjenjemačka skupina; V = Južna I jugozapadna germanska skupina; VI = Rhone skupina.

Preuzeto sa: https://thejns.org/focus/view/journals/neurosurg-focus/36/4/article-pE1.xml?utm_source=TrendMD&utm_medium=cpc&utm_campaign=Neurosurg_Focus_TrendMD_0
(Molnár et al., 2014) (Posjećeno dana 17.03.2020.)

Umjetna deformacija lubanje ima dugu povijest diljem euroazijskih stepa koja se protezala od brončanog doba (3000. do 1000. pr. Kr.) do srednjovjekovnog razdoblja (5. - 15. st. poslije Krista) i pokrivala zapadnu Aziju do Karpatske kotline, uključujući sjeverni i južni Kavkaz.

Dokazi su pronađeni u Kazahstanu (700 – 500. g. pr. Kr.), Kirgistanu (600 – 300. g. pr. Kr.), Uzbekistanu (300. g. pr. Kr – 500. g. poslije Krista), a kasnije u području rijeke Volge sjeverno od Crnog mora (100. g. pr. Kr – 400. g. poslije Krista) (28, 29). U to se vrijeme praksa umjetne deformacije povezuje sa Skitima, Sarmatijancima i Alanima (28, 30). Skiti su svoju vlast uspostavili na euroazijskom području u 3. stoljeću prije Krista (31). Sarmati su bila iranska plemena, srodna Skitima, koja su se formirala u podnožju Urala i od 3. st. pr. Kr. prešla u područja Volge i Sjevernog Crnog mora te na jug u Sjeverni Kavkaz (30). U Mađarskoj, u prvom stoljeću uz rijeku Tisu i na desnoj obali Dunava, je obnovljen mali broj modificiranih lubanja za koje se smatra da su pripadale sarmatskim plemenima (32). Također, na sjevernom Kavkazu su pronađene

modificirane lubanje za koje se smatra da su pripadale Alanima, koji su na tom području bili u prvom stoljeću nakon Krista (30).

Tijekom migracijskog perioda u Europi (4. do 7. st.), praksa umjetne deformacije lubanja znatno se povećala. To je bilo vrijeme raspada Zapadnog Rimskog Carstva, kada je u Europi došlo do velikih političkih, religijskih i ekonomskih promjena (33). Razdoblje je obilježeno kretanjem brojnog nomadskog stanovništva oko rimskog teritorija. Mnogi su Goti zapadno prešli preko Dunava u Panoniju 376. godine i pobijedili Rimljane u bitci kod Adrijanopolisa 378. godine. To označava početak migracijskog razdoblja (34). Slijedom toga, došlo je do povećanja kretanja ljudi sa sjevera Dunava i euroazijskih stepa u istočnu i srednju Europu. Rimljani su se povukli u 4. st. dopuštajući Gotima da kontroliraju Panoniju, a Huni su nastavili svoje upade, uspostavljajući svoj centar na mađarskoj ravnici i istočnoj Rumunjskoj početkom 5. stoljeća (33-35). S obzirom na utjecaj Huna na političke događaje u Europi, u arheologiji se održava zabluda da dokazi umjetne deformacije lubanje u mjestima migracijskog razdoblja označavaju prisutnost Huna (13, 28, 36). To je, naravno, netočno. Kao što je prethodno prikazano, praksa deformacije lubanje prakticirala se na euroazijskom području i prije dolaska Huna (10).

Fernandes i sur. su opisali slučaj umjetne deformacije lubanja tri adolescenta pronađenih na arheološkom nalazištu Hermanov vinograd u Osijeku gdje su pronađene lubanje povezali s migracijskim valom prijašnjih naroda i prethodnih naraštaja na tom području. Od tri pronađene lubanje, dvije su pokazivale karakteristike umjetne deformacije i to tako da je jedna imala tabelarno kosu, a druga kružno uspravnu deformaciju (25). Iako je to prvi od slučajeva pronađenih umjetnih deformacija na području Republike Hrvatske, neminovno je istražiti i povezati pripadaju li pronađeni koštani ostaci iz Salone vremenu i narodu koštanih ostataka pronađenih na arheološkom nalazištu u Osijeku.

1.2.1.1. Gepidska populacija na području Europe

Smatra se da pronađena lubanja iz salonitanske nekropole datira iz vremena kada se dogodio val velike seobe naroda, a koji je zahvatio i područje Dalmacije te da je to vrijeme istočnogotske vladavine (Gepidi, Goti) nad tim prostorima. Iako je prije prevladavalo mišljenje da Gepidi nisu opće boravili u dalmatinskim krajevima, brojni su radovi i nalazi koji su bez ikakve sumnje potvrdili prisutnosti ovih skupina (37-39). Uglešić nam svojim nalazima najviše govori o prisutnosti Gepida na prostorima Dalmacije koju su naseljavali kao istočnogotski podanici, služeći

njihovoj vojsci, a s kojima su dolazile i njihove obitelji i tako ostavljali tragove prisutnosti na ovim prostorima (40).

Gepidi ulaze u skupinu germanskog naroda o kojima se, za razliku od Gota i Langobarda, malo zna. Ne postoje zapisi o njihovoj povijesti već se njihov život i tradicija izvlače iz konteksta života Gota i Langobarda. Njihovo postojanje i poveznice prisutnosti pojavljuju se tek u sklopu Atilina hunskog carstva. Naime, 454. godine, pod vodstvom kralja Ardarika kod nepoznate rijeke Nedao, Gepidi su pobjedom nad Hunima postali gospodari istočnog dijela Panonske nizine i stare Dacije što je natjeralo Hune da se povuku prema donjem Dunavu i Crnom moru. To je ujedno bio i njihov posljednji ratni uspjeh u kojem su i sami pretrpjeli velike gubitke (41).

Kharalambieva u svom radu o prisutnosti Gepida na Balkanu govori o arheološki važnim dokazima njihove prisutnosti i na hrvatskom području te tako možemo potvrditi da su svoju tradiciju i kulturu širili na ovim prostorima. Od arheoloških nalaza ističe nalaze pozlaćenih broševa, a koje pripisuje utjecaju vizigotske kulture na Gepide. Također, česti su nalazi oružja u grobovima zajedno s koštanim ostacima, a pretpostavljalo se da se radilo o gepidskim ratnicima. Osim oružja, u grobovima su se mogli pronaći odjevni dodaci, lučne fibule i okovi za remenje za koje postoje dokazi da su pronađeni samo kod gepidskih ukopa, ne i negdje drugdje. Dokaz specifično gepidske modne značajke su kopče s glavom orla, a desetak takvih kopči u fragmentiranom stanju pronađeno je upravo na području Hrvatske što je još jedan od dokaza prisutnosti ove skupine na našem teritoriju (42).

1.2.2. Proces nastajanja umjetno deformirane lubanje

Umjetna deformacija lubanje nastaje vezivanjem glave novorođenčadi ubrzo nakon rođenja trakom oko frontalne i okcipitalne regije s ili bez ploče. Pritisak se održava na djetetovoj glavi sve dok se ne postigne željeni oblik, a postiže se pomoću daske, jastučića, vrećica od zemlje ili gline ili posebno izrađenih pokrivača. Ova tehnika dovodi do frontalnog i promjenjivo okcipitalnog spljoštavanja te povećanja parijetalne zakrivljenosti i visine. Varijacije u načinu i trajanju ovakvih tehnika mogu dovesti od nedeformiranih do visoko deformiranih lubanja (11, 14, 43). Zanimljivo je kako je kod različitih kultura vremenski period prakticiranja umjetne deformacije lubanje na novorođenčadi bio različit. Kultura Maya deformaciju su koristili već četvrtog do petog dana nakon rođenja (44), Perućani u dobi od tri mjeseca do petog rođendana, a neke kulture su proces započinjali tek s dvanaest mjeseci (11).

Gonzalo Fernández de Oviedo, španjolski kroničar, izvještava o zanimljivom razgovoru o deformaciji lubanje i samom značenju običaja između jednog Maya i ranog španjolskog misionara. Maye su rekle da su to činile jer je tako naređeno od bogova i da su se deformacije radile kad se djeca rode, dok su im lubanje još plastične i lakše se mogu oblikovati. Deformacije su se radile kako bi se postigao karakterističan oblik koji ih je činio plemenitima te kako bi lakše mogli podnijeti teret (45).

Postojalo je nekoliko tehnika, a oblikovanje glave novorođenčadi provodilo se uglavnom na dva načina: komprimiranjem glave s jastučićima i podešenim vezivima, te zadržavanjem djeteta u posebno dizajniranim kolijevkama (Slika 3) (46). Ovakve tehnike predstavljale su bol i patnju djetetu do te mjere da je nekolicina novorođenčadi od toga i smrtno stradala (11).

Brojni su zapisi običaja i načina stvaranja umjetno deformiranih lubanja, tako je zabilježeno kako su Indijanci plemena Colla nosili uske vunene kapice stožastog oblika i tako oblikovali lubanju (47). Nadalje, populacije su na glavi nosile vunene poklopce u obliku minobacača koji su stvarali duge lubanje spojene s vratom. Također, deformacijskim uređajima stvarale su se dugačke lubanje koje su bile ravne i sprijeda i straga tako da su djeci s prvim danom od rođenja stiskali lubanje između dvije daske spojene na krajevima (18).

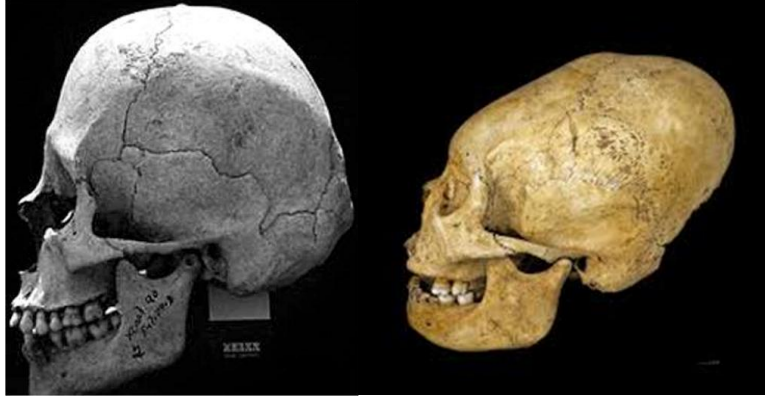

Slika 3. Tehnike umjetne deformacije lubanje djece

Preuzeto sa: <https://slideplayer.com/slide/10637658/> (Posjećeno dana 13.03.2020.)

Prema riječima stručnjaka postojala su 2 glavna oblika glave: uspravna i kosa deformacija. Uspravna deformacija (Slika 4) lubanje dobivala se korištenjem uređaja za deformiranje – povezane drvene ploče koje su utjecale na tjelesnu pokretljivost. Dijete je stavljeno u ležeći položaj

(lat. *decubitus*) gdje je utjecaj aparata za deformaciju dovodio do lambdoidalnog spljoštavanja. Kosa deformacija (Slika 4) lubanje dobivala se korištenjem različitih zavoja i ploča direktno na glavu djeteta bez utjecaja na njegovu pokretljivost (23).



Slika 4. Na lijevoj slici prikazana je uspravna deformacija lubanje, a na desnoj kosa deformacija lubanje.

Preuzeto sa:

<https://www.researchgate.net/publication/49649007AlookatMayanartificialcranialdeformationpracticesMorphologicalandculturalaspects> (Posjećeno dana 13.3.2020.)

1.2.3. Vrste kranijalne deformacije

Povijesno, antropolozi su koristili različite klasifikacijske sustave za umjetno deformirane lubanje temeljene na vanjskoj morfologiji svoda. Tako su Dembo i Imbelloni opisali 4 vrste umjetne deformacije lubanje:

- Tabularno kosa deformacija

Lubanju s tabularnom kosom deformacijom karakterizira kosa ravnina u inijalnoj regiji na zatiljnoj kosti kao i potisnuta i snažno nagnuta prednja kost. U većini slučajeva duljina i širina lubanje znatno se povećava. Ove se izmjene izvode sprijeda-straga kompresijom tvrdih i krutih alata. Os općeg oblika je dislocirana posteriorno, iznad Frankfurtove horizontalne ravnine³.

³ Frankfurtska horizontalna ravnina (eng. *Frankfort horizontal plane*) je ravnina koja se koristi u kranimetriji i kojom su određene najviša i najniža točka na lubanji. Kao najviša točka uzima se na gornji rub otvora svakog vanjskog slušnog

- Tabularna uspravna deformacija

Kod lubanje s uspravnom deformacijom frontalna kost može biti presvučena ili malo izmijenjena. Vertikalna ravnina u lambdoidalnoj regiji često je paralelna s visinom⁴ basion⁵- bregme⁶. Visina i širina lubanje povećavaju se kao rezultat prednje i stražnje kompresije lubanje čvrstim elementima (jastučićima, kolijevkom ili daskama). Neurokranij se mijenja u velikoj mjeri, a opća os oblika je približno ortogonalna u odnosu na Frankfurtovu horizontalnu ravninu.

- Kružno – kosa deformacija

Lubanju s kružno – kosom deformacijom karakterizira blaga ili izražena spljoštenost čeonih i zatiljnih kostiju. Ograničen je normalan razvoj visine i širine lubanje te je naglašen izraziti nagib unatrag u odnosu na Frankfurtsku horizontalnu ravninu. Kružni oblik nastaje kao rezultat primjene fleksibilnijih alata (zavoji, trake, vrpce i pokrivala za glavu).

- Kružno – uspravna deformacija

Kružno – uspravno deformiranu lubanju karakterizira blaga ili izrazita spljoštenost prednje kosti. Na prednjoj kosti često se može primijetiti poprečni zakrivljeni utor koji završava na lambdoidalnoj ravnini na zatiljnoj kosti. Razvoj širine i duljine lubanje je ograničen, dok se primjećuje značajan rast u visinu. Također se često može uočiti širenje u području obeliona. Za postupak deformacije koriste se isti uređaji kao i za kružno – kosi tip (posebno fleksibilnije trake i zavoji) (46).

Nadalje, Shapiro je 1927. godine opisao vrste deformacija lubanja i podijelio ih u tri razreda:

- Okcipitalan (eng. *occipital*) gdje se pritisak vršio na stražnjoj površini lubanje da bi se postigao spljoštenu okcipitet. Duljina lubanje bi se skraćivala, a širina povećavala.
- Frontalno – okcipitalni (eng. *fronto – occipital*) kod koje bi se također lubanja skraćivala, a širina i visina povećavale.

kanala, a kao najniža točka uzima se donji rub lijeve orbite. Koristi se za orijentaciju ljudske lubanje ili glave, obično tako da je postavljena vodoravno (15).

⁴ Visina basion – bregma predstavlja izravnu udaljenost između najanteriornijeg ruba velikog vratnog otvora (basiona) i bregme.

⁵ Basion je točka na sredini prednjega dijela ruba velikoga otvora lubanje na zatiljnoj kosti.

⁶ Bregma je točka spajanja uzdužnoga tjemena i vjenačnoga šava lubanje.

- Prstenasti (eng. annular) koji podsjeća na stožac usmjeren prema dolje. Za dobivanje takvog oblika najčešće su se koristili zavoji koji su se postavljali preko frontalne regije i okruživali glavu, prolazeći kroz sljepoočnicu i okcipitalnu kost (48).

Umjetna deformacija lubanje nastaje dinamičkim izobličenjem normalnih vektora infantilnog neurokranijalnog rasta vanjskim silama. Aparat za deformiranje ne može promijeniti veličinu unutarnjeg rasta, ali također može promijeniti njegov smjer. Moss je radio na usporedbi indijanskih lubanja i otkrio je kako u usporedbi umjetno deformirane s normalnom indijanskom lubanjom postoje dvije vrste deformacija – vertikalna i kosa deformacija. U vertikalnoj deformaciji postoji bazalna kifoza srednje linije, dolazi do povišenja stjenovitog grebena (lat. *petrous erest*) na sljepoočnoj kosti i ventralnog pomaka ravnine velikog zatiljnog otvora (lat. *foramen magnum*) dok se kod kose deformacije u sredini nalazi nepravilni odnos između zatiljne kosti i vratne kralježnice (platibazija – bolest kralježnice), dolazi do deformacije stjenovitog grebena i dorzalnog pomicanja foraminalne ravnine (49).

Na sam oblik deformacije lubanje utječe korišteni uređaj tj. deformacijski alat, dob u kojoj će se s deformacijom započeti te samo trajanje primjene deformacije na lubanji (50).

1.2.4. Povezanost umjetne deformacije lubanje i patoloških bolesti

Brojna su patološka stanja koja se na prvi pogled mogu lako zamijeniti s umjetnom deformacijom lubanje, no detaljnijim proučavanjem može se vidjeti da ustvari postoje jasne granice između takva dva stanja. Promjenu oblika lubanje mogu izazvati različiti uvjeti kao što su mikro-, makro- i hidrocefalija, osteomalacija i kraniosinostoza o kojoj će biti više riječi u idućem poglavlju. Mikro- i makrocefalija predstavljaju neurološko stanje manjeg/većeg opsega glave, ali se od umjetne deformacije lubanje razlikuju u tome što će u pravilu zadržati izvorni oblik svoda lubanje, utječući samo na veličinu (51). Hidrocefalus predstavlja stanje proširenih moždanih komora zbog prekomjernog nakupljanja tekućine što dovodi do povećanja opsega same lubanje i prisutnosti proširenih šavova na istoj (52). Za razliku od prethodnih patoloških stanja, osteomalacija predstavlja stanje omekšavanja kostiju zbog nedostatka vitamina D ili malapsorpcije vitamina D i kalcija, što može uzrokovati određeni rast lubanje (53).

Nakon svega, kraniosinostoza predstavlja stanje preranog spajanja šavova lubanje koji mogu uzrokovati slične promjene oblika lubanje kao procesi korišteni u umjetnoj deformaciji lubanje.

Lubanja kod koje je potvrđena prisutnost kraniosinostoze, za razliku od umjetno deformirane lubanje, neće pokazivati etiologiju prisutnosti šavova tj. može doći do potpunog „brisanja šavova“ lubanje (52). Prema tome, postavlja se pitanje diferencijalne dijagnoze umjetne deformacije lubanje s patološkim stanjem kraniosinostozom. Također, brojni autori pokrenuli su zanimljivo razmišljanje o tome mogu li deformacijski alati npr. aparat za vezanje lubanje potaknuti prerano zatvaranje šavova lubanje što bi ova dva stanja ujednačili i predstavili kao sinonime (52, 54-56). U nastavku će biti detaljno razjašnjene razlike između ova dva stanja, kao i identifikacija samog stanja prisutnog na lubanji pronađenoj na salonitanskoj nekropoli u Splitsko – dalmatinskoj županiji.

1.3. Kraniosinostoza

Kraniosinostoza je stanje koje se javlja intrauterino ili se razvija u dojenačkom razdoblju, a predstavlja prijevremeno srašćavanje (fuziju) šavova lubanje (57, 58). Tako se ograničava normalan rast i razvoj lubanje i dovodi se do poremećaja u fazi brzog rasta i razvoja mozga (59).

Klinički opisi kraniosinostoza često su se miješali s umjetnim deformacijama lubanja. Tako je prethodno navedeno da zapisi postojanja prakse umjetne deformacije datiraju još od doba Hipokrata, a prvi povijesni zapise o postojanju kraniosinostoze datiraju iz 75. godine n.e. iz zapisa Plutarha. Naime, Plutarh je opisujući savršenu građu poznatog atenskog državnika, govornika i vojskovođe Perikla uočio i opisao njegovu disproporcionalnu glavu zbog čega se prikazivao isključivo s kacigom koja je skrivala izuzetno deformiranu i izduženu lubanju (Slika 5) (60).



Slika 5. Bista Perikla (495. - 429. pr.Kr) u Vatikanskom muzeju, Rim.

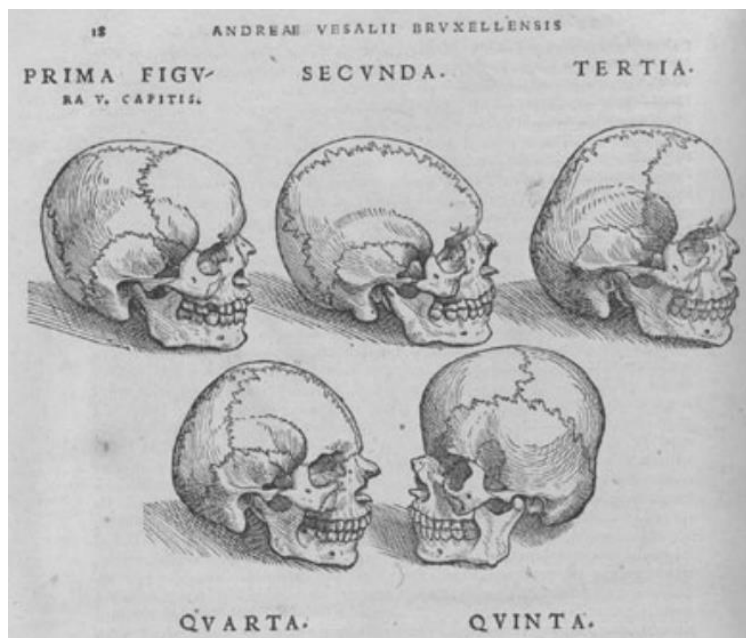
Preuzeto sa: <https://www.enciklopedija.hr/natuknica.aspx?ID=47614> (Posjećeno dana 16.04.2020.)

Za jednu od većih znanstvenih studija vezanih uz kraniosinostozu u uvođenje samog termina zaslužan je Rudolf Virchow koji je opisao načine rasta same lubanje, a koji i danas imaju logičku vrijednost:

- nakon preranog zatvaranja jednog od šavova, lubanja kompenzatorno raste u ravnini paralelnoj sa zatvorenim šavom;
- rast je najveći u području šava koji je najbliži šavu koji se zatvorio;
- lubanja prestaje rasti u ravnini perpendikularno na zatvoreni šav (61).

Virchow je također zagovarao tvrdnju da kraniosinostozu predstavlja prerano zatvaranje šavova uzrokovano upalama i infekcijama moždanih ovojnica (sifilis, malarija), ali to je tvrdnja koja je pogrešno pretpostavljena (62).

Još 1543. godine Vesalius u svojoj knjizi *De humani corporis fabrica* govori o postojanju veze između oblika lubanje i srašćavanja njenih šavova. Opisuje normalnu lubanju, ali i četiri oblika s istaknutim deformitetima koji se uočavaju kod kraniosinostozu (Slika 6) (63).



Slika 6. Prikaz oblika lubanje opisanih u Vesalijusovoj knjizi *De Humani Corporis Fabrica*

Preuzeto sa:

https://www.researchgate.net/publication/41171807_Genetics_of_craniosynostosis_Review_of_the_literature/figures?lo=1 (Posjećeno dana 16.04.2020.)

Moderna predodžba kraniosinostoze počela je 1791. godine opažanjem Sommeringa da se rast lubanje odvija duž njenih šavova i da neuspjeh srašćavanja određenog šava rezultira deformacijom lubanje (64). S godinama, brojni autori su se uključili u istraživanje kraniosinostoze. Tako je 1831. godine Otto opisao kraniosinostozu kod čovjeka i životinja kao preuranjeno zatvaranje šavova na čije se razmišljanje nadovezao i prethodno spomenuti osnivač samog termina kraniosinostoze, Rudolf Virchow (65, 66). Godine 1959. Moss je proveo istraživanje uloge lubanjskih šavova u određivanju oblika lubanje. Njegovo istraživanje dovelo je do zaključka da se deformacija lubanje može pojaviti i bez utjecaja preuranjeno srašćavanih šavova lubanje (67).

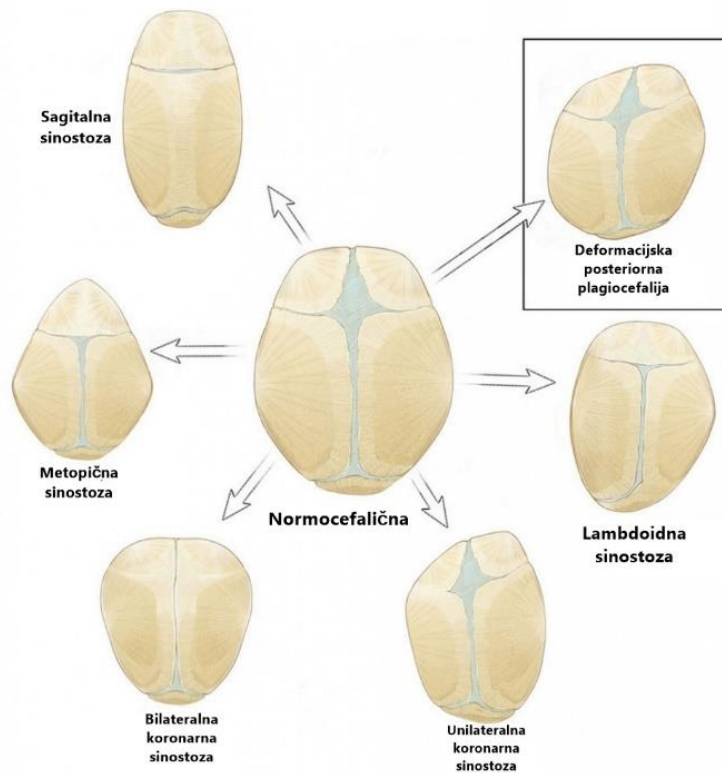
Prema Wilkieu kraniosinostoza je važna iz dva razloga – pruža model za proučavanje genetskih i prirodnih čimbenika različitih malformacija i predstavlja značajni medicinski problem koji se pojavljuje u 1:2500 djece. Također, govori kako nenormalni rast lubanje može biti povezan s povišenim intrakranijalnim tlakom, oštećenim moždanim protokom krvi, opstrukcijom dišnih puteva, oštećenjem vida i sluha, poteškoćama u učenju i štetnim psihološkim učincima (1).

1.3.1. Podjela kraniosinostoza

Kraniosinostoze se mogu podijeliti s obzirom na to jesu li sindromske ili nesindromske, prema lokalizaciji, etiologiji i broju zahvaćenih šavova (57). Sindromske kraniosinostoze čine 15 – 20 % svih kraniosinostoza, od kojih su Apertov i Crouzonov sindrom najčešći. Nesindromske kraniosinostoze čine veliku grupu od 80 – 85 %, od kojih je sagitalna sinostoza najčešća (68). Prema lokalizaciji, kraniosinostoze mogu biti sagitalne, metopične, koronalne, lambdoidne i kombinirane. S obzirom na etiologiju mogu biti primarne, sekundarne i sindromske, a prema broju zahvaćenih šavova mogu biti jednostruke i višestruke (57, 69).

1.3.1.1. Nesindromska (unisuturalna) kraniosinostoza

Nesindromska kraniosinostoza predstavlja oblik u kojem srašćavanje obično zahvaća samo jedan šav. Najčešća nesindromska kraniosinostoza je sagitalna sinostoza (40 – 55 %), druga je koronarna sinostoza (20 – 25 %), zatim metopična sinostoza (5 – 15 %) i lambdoidna sinostoza koja je najrjeđa (0 – 5 %) (70). Na Slici 7 prikazan je normalan izgled lubanje s primjerima nesindromskih kraniosinostoza.



Slika 7. Nesindromske kraniosinostoze. Preuzeto sa:

<http://craniofacialteamtexas.com/craniofacial-conditions-we-treat/craniosynostosis-diagnosis-and-treatment/> (Posjećeno dana 20.06.2020.)

1.3.1.1.1. Sagitalna sinostoza

Sagitalna sinostoza (skafocefalija, dolichocefalija) predstavlja najčešći oblik nesindromske kraniosinostozom koja se javlja zbog preranog srašćavanja sagitalnog šava (71). Javlja se u omjeru 1,9 – 2,3 na 10 000 novorođenih s većim postotkom zastupljenosti u muškoj populaciji (3,5 : 1) (70). U većini slučajeva prepoznatljiva je odmah po rođenju s obzirom na sam izgled lubanje. Skafocefaliju karakterizira dugačka i ravna glava te tjemene kosti poput djeteline s obje strane kao i nazubljeni sagitalni šavovi (68). Naime, dolichocefaličnu sinostozu (grč. *dolichos* – dugačak; *skáfos* – čun, brod) karakterizira uska lubanja s istaknutim čelom i stražnjim dijelom lubanje, te

male, visoko pozicionirane obrve uz umjereni hipertelorizam⁷ (2). Drugim riječima, možemo reći da predstavlja karakterističan oblik glave pri kojem je povećana dužina glave u odnosu na njenu širinu (72). Sraštavanje sagitalnog šava vidljivo je u tome što neće doći do pomicanja tjemenih kostiju prilikom pritiska na šav, a u sklopu ove sinostoze mogu se primijetiti i sljedeći funkcionalni poremećaji:

- komplikacije prilikom poroda zbog otežanog prolaska djetetove glave kroz porođajni kanal;
- znakovi povećanog intrakranijalnog tlaka (učestalo plakanje djeteta, poremećaji spavanja i povraćanja), rani znakovi cerebralne paralize i rijetka pojava psihomotoričke retardacije;
- intrakranijalna hipertenzija i poremećaji u učenju bez obzira na provedeno kirurško liječenje;
- razvoj miopije⁸ i malokluzije⁹ u školskom dobu (73).

1.3.1.1.2. Koronarna sinostoza

Koronarna sinostoza druga je po učestalosti nesindromskih kraniosinostoza i obuhvaća dva tipa sinostoze – jednostranu i bikonorarnu sinostozu.

Jednostrana (unilateralna) koronarna sinostoza (prednja ili frontalna plagiocefalija) predstavlja prerano zatvaranje jedne polovice vjenačnog šava što dovodi do stvaranja karakterističnog plagiocefaličkog oblika lubanje (grč. *plagio* – koso, zavijeno). Javlja se u omjeru 0,8 – 1 na 10 000

⁷ Hipertelorizam (eng. hypertelorism) je malformacija koja predstavlja pojavu razmaka među orbitama (koštane strukture u kojoj su smještene očne jabučice).

⁸ Miopija ili kratkovidnost (eng. myopia) predstavlja nedostatak ljudskoga oka kod kojega se slika proizvedena očnom lećom stvara ispred mrežnice, a ispravlja se divergentnim lećama. Kod sagitalne sinostoze karakterizira ju izdužena očna jabučica.

⁹ Malokluzija (eng. malocclusion) je stanje koje pokazuje specifične odnose među zubima, ali nužno ne odražava bilo koji čimbenik koji je rizičan za razvoj funkcijskoga poremećaja u žvačnome sustavu.

novorođenih s većim postotkom zastupljenosti u ženskoj populaciji (70 %) (74-76). Karakteriziraju ju asimetrične orbite, a lubanja je poput elipse (68).

Bilateralnu koronarnu (brahicefaliju ili bikoronarnu) sinostoza karakterizira širenje glave prema gore i sa svake strane čime se orbita ne može dobro razvijati. Takve lubanje predstavljaju brahicefaliju s tzv. pogledom na toranj (68). Kod bilateralne koronarne sinostoze čeonu kosti su izbočene i zaravnjene, supraorbitalni lukovi su udubljeni, vrh lubanje (verteks) je izbočen i pomaknut unaprijed, a ljuska (skvama) temporalnih kostiju je zadebljana (77).

1.3.1.1.3. Metopična sinostoza

Metopična sinostoza treća je po učestalosti nesindromskih kraniosinostoza i rezultira trigonocefalijom zbog nedostatnog rasta obje prednje kosti (64).

Javlja se u omjeru 1 na 10 000 – 15 000 novorođenih s većom zastupljenosti u muškoj populaciji (3,3 : 1) (78). Karakterizira ju pojava bilateralno hipoplazične prednje kosti i oštro izbočeno čelo. Izgled glave je trokutast i prema tome je dobila naziv trigonocefalija (68).

Još 1962. godine Anderson i sur. govorili su kako trigonocefalija može uzrokovati mentalne nedostatke (79), međutim, kasnija istraživanja pokazala su da pacijenti s trigonocefalijom rijetko manifestiraju mentalne probleme (80-82). Iako su Collmann i sur. zaključili da se operacija zbog trigonocefalije izvodi uglavnom iz kozmetičkih razloga (83), dokazano je da nije toliko jednostavna i bez komplikacija već je prisutna visoka stopa kašnjenja u razvoju (84-86).

Prema Lajeunie i sur. postoje uvjerljivi dokazi da je fetalna izloženost natrijevom valproatu povezana s trigonocefalijom (87).

1.3.1.1.4. Lambdoidna sinostoza

Lambdoidna sinostoza najrjeđa je nesindromska kraniosinostoza u kojoj dolazi do preranog spajanja jednog ili oba lambdoidna šava. Često se karakteristike ove sinostoze teško razlikuju od karakteristika deformacijske plagiocefalije, koja se sve više javlja zbog Sindroma iznenadne smrti dojenčadi (SIDS). Kod lambdoidalne sinostoze dolazi do spljoštavanja očne duplje sa strane zahvaćenog šava, promjene položaja uha i istaknute pojave akutnog mastoiditisa¹⁰ (88). U

¹⁰ Akutni mastoiditis je bakterijska infekcija u mastoidnom nastavku.

posljednje vrijeme karakterističan izgled lambdoidne sinostoze nazvan je „Mercedes Benz sindrom“ zbog grebena kostiju koji nalikuju logotipu Mercedes Benza (89).

1.3.1.2. Sindromske kraniosinostoze

Sindromske kraniosinostoze (kraniofacijalni sindromi, faciokraniosinostoze) predstavljaju unisuturalnu ili multisuturalnu sinostozu povezanu s anomalijom dijela lubanje embriološki različitog porijekla (90). Razlikovanje različitih sindroma temeljeno je na različitim povezanim abnormalnostima lubanje. Svaki od sindroma karakteriziran je specifičnom anomalijom i definiran genetskom mutacijom. Sindromske kraniosinostoze mogu se podijeliti na više sindroma (Tablica 4), a u ovom radu će se opisati tri najčešća i to: Apertov, Pfeifferov i Crouzonov sindrom.

Tablica 4. Najčešće sindromske kraniosinostoze i tip prisutne sinostoze (2)

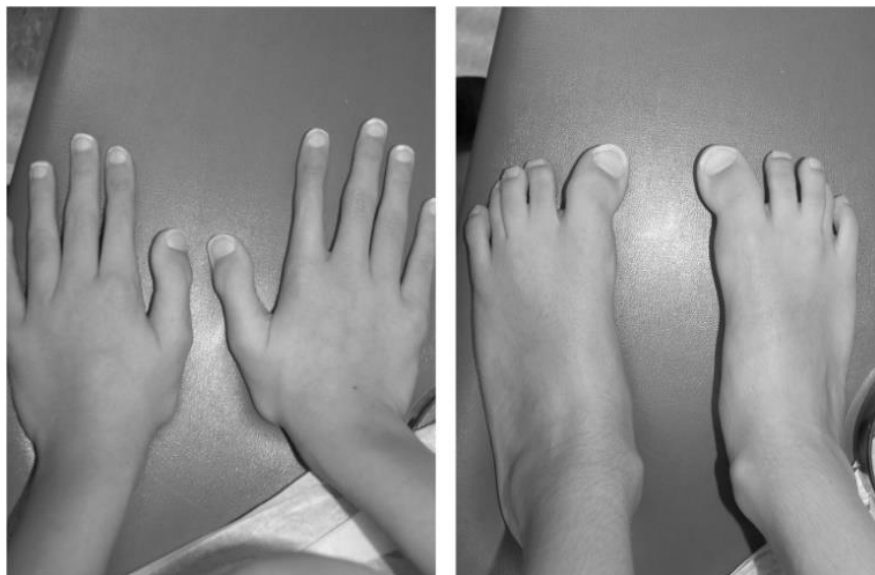
SINDROM	TIP SINOSTOZE
Crouzon	bikoronarna
Apert	bikoronarna
Saethre – Chotzen	bikoronarna
Pfeiffer	bikoronarna
Carpenter	bikoronarna, sagitalna
Muenke	uni/bikoronarna
Jackson - Weiss	bikoronarna

1.3.1.2.1. Apertov sindrom

Apertov sindrom (akrocefalo-sindaktilija tip 1) javlja se sporadično s incidencijom od 1,5 : 100 000 osoba. Kod Apertovog sindroma prisutna je brahicefalija, hipertelorizam i hipoplazija na sredini lica, a također postoji i istaknutost gornje čeljusti s malokluzijom kao i rascijepljeno nepce. Uz deformitete prisutne na samoj lubanji često će biti vidljivi i deformiteti kralježnice. Naime, u gotovo 70 % slučajeva dolazi do srašćavanja kralježaka kralježnice i to C5 i C6 kralježaka. Također, kod osoba s Apertovim sindromom mogu biti prisutni srčani i genitourinarni problemi (91), a u 50 % slučajeva prisutna je i mentalna retardacija (92).

1.3.1.2.2. Pfeifferov sindrom

Pfeifferov sindrom (akrocefalosindaktilija tip 5) ima autosomno dominantan način prijenosa. Pojavljuje se s incidencijom od 1 : 100 000 rođenih i pogađa oba spola. Nepravilnosti na licu slične su kao kod Apertovog sindroma, a glavna razlika je prisutnost kompleksa sindaktilije¹¹ i širokih kosti zapešća i falangi palca (Slika 8). Ovi bolesnici imaju lošiju prognozu zbog povećanog intrakranijalnog tlaka i ograničenog cerebralnog rasta (93).



Slika 8. Sindaktilija uzrokovana Pfeifferovim sindromom.

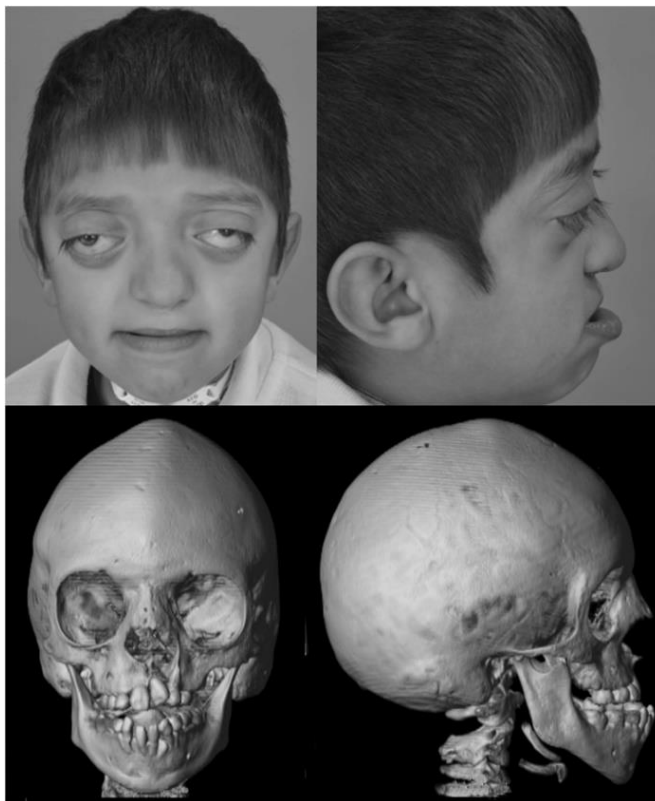
Preuzeto sa: <https://www.ncbi.nlm.nih.gov/pmc/articles/PMC3424695/> (Posjećeno dana 22.06.2020.)

1.3.1.2.3. Crouzonov sindrom

Crouzonov sindrom pojavljuje se s incidencijom od 1 : 25 000 s autosomno dominantnim nasljeđivanjem (95). Prisutna je bikoronarna sinostoza koja rezultira brahicefalijom, a rjeđe su prisutne nepravilnosti drugih šavova koje rezultiraju skafocfalijom i trigonocfalijom. Kao i kod Apertovog i Pfeifferovog sindroma, može se javiti fuzija vratnih kralježaka, međutim, za razliku od njih, Crouzonov sindrom djeluje na lubanju i lice bez oštećenja i nepravilnosti na rukama i nogama. Kod Crouzonova sindroma jedno od glavnih obilježja je hipoplazija lica s izraženom

¹¹ Sindaktilija predstavlja prirođenu manu kod koje su dva ili više prstiju ruke i/ili noge postrance srasli.

proptozom¹² koja može dovesti do hernije oka, a uz sve to može doći i do metalne retardacije, kao i do gubitak sluha i gluhoće (92). Karakterističan je i izgled nosa koji podsjeća na kljun papagaja, gornja usna je kraća, dok je nepce oblika slova „V“ (Slika 9) (96).



Slika 9. Šestogodišnji dječak s Crouzonovim sindromom.

Preuzeto sa <https://www.ncbi.nlm.nih.gov/pmc/articles/PMC3424695/> (Posjećeno dana 22.06.2020.)

1.3.2. Kliničke karakteristike i dijagnoza

Najvažnije kliničke karakteristike kraniosinostoze su: deformacija lubanje, povišeni intrakranijalni tlak i povezane abnormalnosti. Deformacija lubanje povezana je s prirodnim sraštanjem kostiju što dovodi do promjena dimenzija lubanja. Obično je vidljiva odmah nakon rođenja, ali se neki deformiteti mogu uočiti tek u ranom djetinjstvu. Povišeni intrakranijalni tlak javlja se zbog

¹² Proptoza (eng. exophthalmos) predstavlja izbočenje očne jabučice prema naprijed.

volumena lubanje koja s vremenom postaje premalena za mozak koji raste unutar nje (Hockley et al., 1988). Klinički znakovi povišenog intrakranijalnog tlaka primjećuju se u prvih 5 godina života, a ponekad se mogu uočiti i kasnije. Renier i sur. u svom su radu opisali kako kronično povišeni intrakranijalni tlak kod osoba s kraniosinostozom može oslabiti inteligenciju (Renier et al., 1982).

Ograničenje volumena lubanje rezultira povišenim intrakranijalnim tlakom (ICP). Što je veći broj šavova preuranjeno srašnjen, to je veća vjerojatnost podizanja ICP-a (97). Stoga je povišeni ICP češći kod sindromskih kraniosinostozama nego kod nesindromskih i češći je kod Crouzonovog sindroma nego Apertova sindroma. Radiološki i klinički znakovi pojavljuju se kasno, a ovi pacijenti primorani su kontinuirano mjeriti ICP. Nenormalni protok cerebrospinalne tekućine (CSF), venska drenaža i neugodno disanje dodatni su čimbenici koji doprinose povećanom ICP-u. Smatra se da tako povišene vrijednosti ICP – a mogu kod takvih osoba dovesti do mentalne retardacije (98). Zbog toga je jedan od ciljeva kraniofacijalne kirurgije smanjenje ICP – a kako njegovo povišenje ne bi dovelo do teških patoloških stanja.

Procjena i dijagnosticiranje bolesnika s kraniosinostozom uključuje detaljnu anamnezu i kliničku procjenu. Ispituju se prirodne linije i fontanele, a potom se pacijenti upućuju na radiografiju. Kliničkom radiografijom procjenjuju se primarni i sekundarni znakovi kraniosinostoze.

Primarni znakovi uključuju premoštavanje mostova preko šava, proizvedeci kosti ili skupljanje kostiju, sklerozu, ispravljanje i suženje šava i gubitak jasnoće šava (99). Sekundarni znakovi kraniosinostoze uključuju kraniofacijalnu asimetriju i izmijenjeno vrijeme zatvaranja fontanela.

Veoma je važno procijeniti cijelu duljinu svakog šava, jer može biti uključen samo mali segment, koji nije vidljiv na običnoj radiografiji, što rezultira funkcionalnom sinostozom cijelog šava (92).

1.3.3. Liječenje kraniosinostoze

Kraniosinostoze se liječe operativnim zahvatom, različitim pristupom (endoskopski, frontoorbitalni), ovisno o lokaciji (57). Cilj je spriječiti porast interkranijalnog tlaka, hidrocefalus, poremećaje vida, kognitivnu retardaciju i loš estetski izgled. Operacije se obično rade u ranom razdoblju jer su kosti prikladnije za takve zahvate nego u kasnijoj dobi (68).

Prvu operaciju pacijenta s kraniosinostozom izveo je 1888. godine američki kirurg L.C. Lane. Dijete, staro devet mjeseci, s dijagnozom mikrocefalije. Iako je L.C. Lane upozorio majku na

moguće negativne posljedice i naglasio da takva operacija još nije izvedena i da će ova biti eksperiment, operacija je izvedena, ali nažalost sa smrtnim ishodom 14 sati nakon operacije (100).

Dvije godine poslije prve, neuspješne operacije pacijenta s kraniosinostozom francuski kirurg O.M. Lannelongue 1890. godine izvodi prvu uspješnu operaciju kod pacijenta s kraniosinostozom. Operacija je izvedena kod djeteta s dijagnozom dolichocefalije, a izvedena je pomoću tzv. traka kranioktomije. Postupak je uključivao dvije paralelne trake kraniotomije postavljene paralelno sa tjemnim šavom. U početku postupak je služio samo za ublažavanje intrakranijalnog tlaka, a kasnije se sve više težilo tome da se ispravljaju deformiteti i nenormalni oblici glava. Lannelongue je obavio ukupno 56 ovakvih operacija sa samo jednim slučajem smrtnog ishoda. Može se zaključiti kako je Lannelongue uveo kiruršku tehniku za liječenje kraniosinostoze čiji su temelji postali osnova za stvaranje brojnih novih tehnika čiju su ideju koristili brojni liječnici diljem svijeta, a čije se modifikacije i danas koriste (101).

Kirurško liječenje kraniosinostoza krajem 19. stoljeća naglo pada nakon javno iznesenih kritika i osuda američkog pedijatra Abrahama Jacobia. Naime, Jacobi je na Međunarodnom kongresu u Rimu 1893. godine iskazao netrpeljivost prema pokušajima mnogih kirurga za poboljšanje tmurne sudbine teško retardirane, mikrocefalične djece. Puni petnaest godina, nakon osuda i kritika, nisu se izvodile operacije pacijenata s kraniosinostozom (102).

Nakon toga, nešto više od 50 godina dolazi do objavljivanja monografije *Neurosurgery of infancy and childhood* F.D. Ingrahama i D. Matsona čime dolazi do ponovne zanimacije za kirurške intervencije i tretmane kraniosinostoze (103).

Početak moderne kraniofacijalne kirurgije veže se uz francuskog plastičnog kirurga Paula Tessiera koji je 1967. godine objavio rad o novim pristupima liječenja Apertova i Crusonova sindroma (104). Tessier je predstavljao oca modernih tehnika, a njegove operacije bile su daleko ispred vremena u kojem je živio i djelovao. Zalagao se za multidisciplinarni timski pristup, a iz njegovih radova proizašle su brojne ideje i procedure koje se i danas koriste s ciljem modifikacije postojećih urođenih ili stečenih deformacija lubanja (105).

Općenito, pedijatrijska kraniofacijalna kirurgija predstavlja broje izazove. Od 20. stoljeća doživljava preporod uvođenjem brojnih novih tehnika koje se unapređuju i kao takve koriste i danas. Naročito je važno posvetiti se ovoj disciplini i podignuti ju na još veću razinu kako bi same

tehnike i procedura bila što kraća, ali uspješnija. Jedna takva moderna tehnika je i uvođenje tehnologije trodimenzionalnog tiska tzv. 3D printera koji se sve više koriste u medicini. Međutim, iako 3D tehnologija u kraniosinostoznoj kirurgiji ima brojne prednosti (kraće vrijeme operacije, personalizirane provjere implantata) postoji mogućnost razvoja infekcija do 30 % (68).

Rano dijagnosticiranje, brza kirurška intervencija i sam tretman nakon operacije imaju veoma povoljne i uspješne rezultate kod pacijenata s kraniosinostozom. Tako su Pavićević i sur. proveli istraživanje na prikupljenoj medicinskoj dokumentaciji 51 djeteta u Sveučilišnoj dječjoj bolnici u Beogradu u razdoblju od 2011. do 2013. godine. Istraživanje je pokazalo kako rana dijagnostika, kirurška intervencija i rehabilitacijski tretman nakon operacije imaju povoljan efekt na razvoj motornih funkcija djece oboljele od kraniosinostoze (57).

Već je navedeno kako je cilj operacije smanjiti interkranijalni tlak čije visoke vrijednosti dovode do niže mentalne razine, a o tome još 1982. godine govore Renier i sur. Naime, na provedenom istraživanju od 92 djece dokazano je kako se interkranijalni tlak progresivno smanjuje nakon operacije (98).

2. CILJ RADA

Cilj rada je istražiti razlike između morfoloških značajki lubanje kod patoloških promjena (kraniosinostoza) i umjetnih deformacija lubanje na primjeru lubanje sa salonitanske nekropole te izložiti argumente koji idu u prilog jednoj od pretpostavki koja će se potvrditi detaljnom analizom koštanih ostataka.

Istražit će se klinički i forenzički aspekti navedenih promjena na koštanom materijalu.

Hipoteza ovog rada je da lubanja pronađena u grobu 110, na arheološkom nalazištu Solin – Smiljanovac, primjer prakse umjetne deformacije lubanje, a ne patološkog stanja kraniosinostoze.

3. IZVORI PODATAKA I METODE

3.1. Izvori podataka

Koštani materijal u ovom istraživanju potječe s nalazišta Solin – Smiljanovac.

Arheološko nalazište Solin – Smiljanovac nalazi se na istočnoj strani Jadranske magistrale, te južno od rijeke Jadro. Dio je jugoistočne salonitanske nekropole koja je bila jedna od većih salonitanskih nekropola. Nekropola se nalazi na strmini koja se spušta u smjeru juga prema riječnoj delti na sjeveru. Sa sjeverne strane proteže se prema cesti do porušenog rimskog mosta koji je prema zapisima najvjerojatnije vodio do ceste za Epetij, a čiji ostaci su uništeni u Drugom svjetskom ratu (106, 107).

Nalazište je proglašeno zaštićenim arheološkim područjem nakon što su provedena probna istraživanja radi izgradnje prodajnog centra *Lidl*. Naložena je provedba zaštitnih arheoloških istraživanja koja su započela tijekom prosinca 2010. godine, a završena su u travnju 2011. godine. Istražena je površina od 10 132 m², a neistraženo je još 1 172 m². Ukupno je evidentirano 4 109 stratigrafskih jedinica te 974 groba koje je prema nalazima moguće datirati od 1. do 6. stoljeća, odnosno od razdoblja ranoga carstva do kasne antike. Grobni ukopi koji ulaze u nepokretne arheološke nalaze uglavnom su bili nepravilnog, približno pravokutnog, izduženog oblika u tlocrtu s okomitim ili stjenkama koje imaju lagan pad i zaravnato dno. Kosturi, ostaci ljudskih kostiju, grobni prilozi i ostali nalazi ulaze u pokretne arheološke nalaze. Najčešći grobni prilog je staklo, a pronađeno je još mnoštvo keramičkih (keramičke zdjele, svjetiljke), dekorativnih nalaza (naušnice, narukvice, privjesci, prstenje, kopče) kao i sačuvano oružje, oruđe i novac. Navedeni nalazi danas se nalaze u Muzeju antičkoga stakla u Zadru, Muzeju hrvatskih arheoloških spomenika u Splitu i zbirci Arheološkoga muzeja u Splitu *Tusculum* u Saloni (106, 107).

Na nalazištu Solin – Smiljanovac pronađeno je ukupno 1 021 kostur od kojih je najznačajniji nalaz bila lubanja iz groba 110.

Koštani materijal iz groba 110, zajedno sa svim nalazima koštanog materijala s nalazišta Solin – Smiljanovac, pohranjen je u Koštanoj zbirci Laboratorija za forenzičnu i biološku antropologiju Sveučilišnoga odjela za forenzične znanosti Sveučilišta u Splitu.

3.2. Metode

Koštani materijal iz groba 110, pronađeni na nalazištu Solin – Smiljanovac, uključeni u ovo istraživanje pripremljeni su za analizu i obrađeni u Laboratoriju za forenzičnu i biološku antropologiju Sveučilišnoga odjela za forenzične znanosti Sveučilišta u Splitu. Priprema i analiza sastojala se od sljedećih koraka.

3.2.1. Priprema materijala

Koštani materijal pronađen u grobu 110 opran i je očišćen s pomoću mekih četkica pod blagim mlazom mlake vode. Kostu su ostavljene dva dana da se potpuno osuše na zraku, a nakon toga su ostaci rekonstruirani i ulomci kostiju zalijepljeni do najveće moguće mjere.

Nakon toga koštani materijal postavljen je u anatomske položaje i prvo se razlučilo pripada li koštani materijal čovjeku ili životinji. Popisane su prisutne kosti i analizirana je njihova očuvanost i patološke promjene.

3.2.2. Procjena stupnja očuvanosti i boje kosti

Procjena stupnja očuvanosti određuje se stupnjevanjem u pet kategorija, od vrlo loše do odlične odnosno brojevima od jedan do pet. Boja kosti procjenjuje se obzirom na to jesu li kosti bijele, svijetlo žute, žute ili tamno žute boje.

3.2.3. Procjena spola morfološkom analizom

Procjena spola morfološkom analizom uvijek se provodi u antropološkim istraživanjima i predstavlja jedan od standarda. Prednost ove metode je njezina pristupačnost, jednostavnost jer se procjena spola provodi vizualnim pregledom, a ne statističkim modelima. Morfološka analiza spola temelji se na razlici u obliku kostiju i koštanih struktura između muškaraca i žena, odnosno na spolnom dimorfizmu kostiju zdjelice, lubanje i dugih kostiju. Procjena spola morfološkom na koštanim ostacima iz groba 110 temeljila se na pregledu lubanje, donje čeljusti i dugih kostiju.

3.2.4. Procjena doživljene dobi

Biološka dob u trenutku smrti procijenjena je na temelju promjena na kosturu koje odražavaju stupanj rasta i razvoja te stupanj propadanja određenih dijelova kostura. Dob u trenutku smrti određena je pregledom stupnja srašćavanja šavova lubanje koji se ocjenjuje ljestvicom od 0 do 3, pri čemu 0 označuje da nema srašćavanja, 1 početni stupanj srašćavanja (1 % - 50 %), 2 značajno srašćavanje (50 % – 99 %), a 3 potpunu obliteraciju. Također, osim navedenih osnovnih postupaka,

pregledan je i stupanj istrošenosti griznih ploha kutnjaka (108), stupanj degenerativnih promjena na zglobnim ploham i kralješcima te razvijenost hipertrofične kosti na područjima mišićnih hvatišta (109).

Dob je s pomoću zubâ procijenjena je na temelju stupnja istrošenosti griznih ploha kutnjaka, odnosno izloženosti dentina i istrošenosti zubne cakline. Ocjenom obrasca istrošenosti dob je svrstana u jednu od četiriju dobnih skupina: 17 – 25, 25 – 35, 35 – 45 i više od 55 godina (108).

3.2.5. Klasifikacija lubanje obzirom na vanjsku morfologiju svoda

Obzirom na vanjsku morfologiju svoda lubanja iz groba 110 pronađena na lokalitetu Solin – Smiljanovac pokušala se svrstati u jednu od četiri kategorija koje prethodno objašnjene u poglavlju 1.2.3., a prikazane su u tablici 5.

Tablica 5. Klasifikacija lubanje obzirom na vanjsku morfologiju svoda (46)

VRSTA DEFORMACIJE	KARAKTERISTIKE
tabularno kosa	povećanje duljine i širine lubanje, kosa ravnina na zatiljnoj kosti, potisnuta prednja kost
tabularno uspravna	lambdoidalna regija paralelna s visinom basion – bregma
kružno – kosa	blaga ili izražena spljoštenost čeonih i zatiljnih kostiju, nagib unatrag, kružni oblik
kružno – uspravna	blaga ili izrazita spljoštenost prednje kosti, poprečni zakrivljeni utori na zatiljnoj kosti, rast u visinu

3.2.6. Usporedba umjetno deformirane lubanje i patološkog stanja kraniosinostoze

Ocjena srašavanja šavova lubanje koristila se za procjenu doživljene dobi, ali i za usporedbu između patološkog stanja kraniosinostoze i umjetno deformirane lubanje. Ocjenjivao se stupanj i područje srašavanja metopičnog, vjenačnog, tjemenog i lambdoidalnog šava. Stupanj srašavanja ocjenjivao se ocjenama od 0 do 3 kao i kod procjene doživljena dobi gdje je 0 označavala da nema srašavanja, 1 početni stupanj srašavanja (1 % - 50 %), 2 značajno srašavanje (50 % – 99 %), a 3 potpunu obliteraciju. Područje srašavanja šavova klasificiralo se u četiri kategorije i to: početni, središnji, završni i cjelokupni dio šava. Za usporedbu umjetne deformacije i kraniosinostoze

uzimale su se nesindromske kraniosinostoze i to: sagitalna, metopična, koronarna i lambdoidna kraniosinostoza.

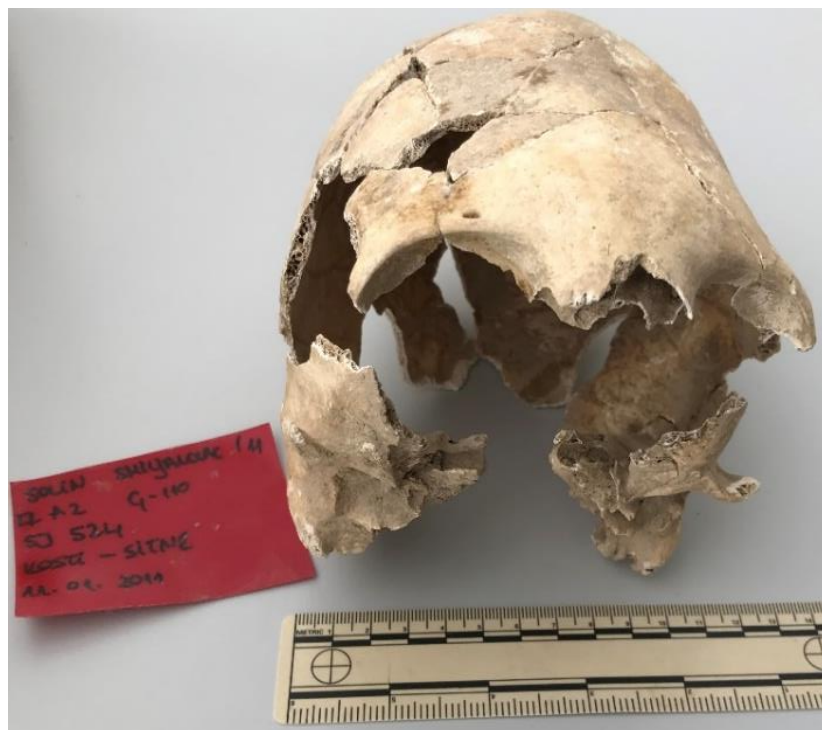Osim vizualnog i taktilnog pregleda lubanje, lubanja je snimljena fotoaparatom „Nikon D5300“ s objektivom „Nikon DX VR 18-140 mm“ uz oznaku groba i mjernu traku. Slike korištene u ovom radu analizirane su u programu Microsoft Photos 2010 (Microsoft Office 2010, USA).

4. REZULTATI


Na lokalitetu Solin – Smiljanovac, u grobu 110 pronađeni su koštani ostaci jedne osobe. Stupanj očuvanosti koštanih ostataka ocijenjena je ocjenom tri, odnosno dobar, a kosti su svjetlo žute boje. Dob u trenutku smrti se procjenjuje na 25 – 35 godina, na temelju zubnog statusa, početnog osteoartritisa i stupnja srašćavanja šavova lubanje koji je ocijenjen brojem tri na ljestvici srašćavanja šavova ljubanje, a predstavlja potpunu obliteraciju.

Na temelju morfologije lubanje, donje čeljusti i dugih kostiju zaključuje se kako se radi o koštanim ostacima ženske osobe. Od patoloških promjena vidljiva je početna faza osteoartritisa i to na zglobnim plohama kralježaka, proksimalno na goljeničnim kostima (lat. *tibia*) te proksimalnim i distalnim zglobnim plohama lakatnih i palčanih kostiju (lat. *radius* i *ulnae*). Periostitis i *cribra orbitalia* nisu vidljivi, ali su očuvane obje orbite. Također, Schmorlovi defekti i traume nisu prisutne, ali su očuvani vratni kralješci (lat. *vertebrae cervicales*) i to prvi vratni kralježak (lat. *atlas*), drugi vratni kralježak (lat. *axis*), treći vratni kralježak (lat. *vertebrae cervicalis III*), četvrti vratni kralježak (lat. *vertebrae cervicalis IV*).


Lubanja je fragmentirana, prisutno je ukupno 37 fragmenata. Rekonstrukcijom fragmenata lubanje vidljivo je kako je očuvan samo kranium, bez viscerokranija odnosno bez kostiju lica. Lubanja je izdužena okcipitalno, a čeona kost (lat. *os frontale*) je ravna kao i dio zatiljne (lat. *os occipitale*) kosti uz veliki zatiljni otvor (lat. *foramen magnum*). Mastoidni nastavci (lat. *processus mastoideus*) dobro su očuvani, a jagodične kosti (lat. *os zygomaticum*) nisu prisutne. Niti jedan šav na lubanji nije vidljiv. Prisutne su i dobro očuvane, gracilnije obje orbite. U ravnini sljepoočne kosti (lat. *os temporale*), preko čeone, kao i preko zatiljne kosti vidljivo udubljenje. Na slikama 10, 11, 12 i 13 prikazana je lubanja s njene prednje, gornje, donje i lijeve bočne strane.




Slika 10. Lubanja pronađena u grobu 110, pogled s prednje strane.



Slika 11. Lubanja pronađena u grobu 110, pogled s gornje strane.




Slika 12. Lubanja pronađena u grobu 110, pogled s donje strane.



Slika 13. Lubanja pronađena u grobu 110, pogled s lijeve bočne strane.

Donja čeljust (lat. *mandibula*) prisutna u dva dobro očuvana fragmenta. S lijeve strane mandibule *in situ* (na mjestu) prisutno pet zuba i to M3, M2, M1, P1 i C odnosno prvi, drugi i treći kutnjak (lat. *molares*); prvi pretkutnjak (lat. *praemolaris*) i očnjak (lat. *caninus*). S desne strane donje čeljusti *in situ* prisutno četiri zuba i to M3, M2, M1 i P2 odnosno prvi, drugi i treći kutnjak te drugi pretkutnjak. Na zubima nije vidljiv karijes, ali zubnog kamenca ima u velikoj količini. Na slikama 14 i 15 prikazana je donja čeljust s njene gornje i prednje strane.




Slika 14. Donja čeljust koštanih ostataka pronađenih u grobu 110, pogled s gornje strane.



Slika 15. Donja čeljust koštanih ostataka pronađenih u grobu 110, pogled s prednje strane.

Gornja čeljust (lat. *maxilla*) prisutna u jednom fragmentu i to lijevi dio gornje čeljusti. Treći kutnjak (M3) postmortalno je ekstrahiran, a drugi (M2) i prvi kutnjak (M1) prikazuju zaživotni gubitak uz potpunu resorpciju kostiju kod M2 i djelomičnu resorpciju kostiju kod M1. *In situ* su prisutni pretkutnjaci (P2, P1), očnjak (C) i drugi sjekutić (lat. *incisivus*) (I2). Također, kao i kod donje čeljusti, nema vidljivog karijesa, ali ima zubnog kamenca. Ostali zubi postmortalno su ekstrahirani. Na slici 16 prikazana je lijeva strana gornje čeljusti.



Slika 16. Lijeva strana gornje čeljusti pronađena u grobu 110.

Obzirom na vanjsku morfologiju svoda lubanje iz groba 110 pronađena na lokalitetu Solin – Smiljanovac svrstana je u kategoriju kružno – kose deformacije lubanje gdje je vidljiv rast u visinu, odnosno okcipitalno izduženje, ravna čeonu kost i dio zatiljne kosti uz veliki zatiljni otvor. Također, vidljivo udubljenje uz zatiljnu i čeonu kost.

Stupanj srašćavanja i područje metopičnog, vjenačnog, tjemenog i lambdoidnog šava prikazan je u tablici 6.

Tablica 6. Stupanj i područje srašćavanja šavova lubanje pronađene u grobu 110 na lokalitetu Solin - Smiljanovac

VRSTA ŠAVA	STUPANJ SRAŠĆAVANJA	PODRUČJE SRAŠĆAVANJA
metopični	3	cjelokupni dio
vjenačni	3	cjelokupni dio
tjemeni	3	cjelokupni dio
lambdoidni	3	cjelokupni dio

Na lubanji su se također promatrale karakteristike i tražile sličnosti i razlike između umjetno deformirane lubanje i patološkog stanja nesindromskih kraniosinostoza (sagitalna, metopična, koronarna, lambdoidna). Za kraniosinostoze je karakteristično da će se srašćavanje šavova odvijati samo na jednom ili dijelu jednog šava npr. ukoliko se radi o metopičnoj kraniosinostozi srašćavanje šava odvijat će se samo na tom šavu, ne i na ostalima. Na promatranoj lubanji vidljiva je potpuna obliteracija šavova što je karakteristika umjetno deformiranih lubanja.

5. RASPRAVA

Lubanja pronađena na lokalitetu Solin – Smiljanovac predstavljala je veliku nedoumicu oko njenog samog izgleda. Prisutnost nekarakterističnog, izduženog oblika otvarala je brojna pitanja. Na koji način, kako je nastao takav izgled lubanje. Prateći povijest i običaje brojnih naroda vidljivo je kako je ovakav izgled lubanje bio normalan tj. poželjan u brojim kulturama jer je predstavljala blagostanje, hrabrost i dug život. Takve lubanje stvarale su se umjetnim putem, tj korištenjem brojnih predmeta kako bi se ona izdužila. Nasuprot tome, razvojem znanosti i brojnih dostignuća utvrđeno je kako takav izgled lubanje može stvoriti i patološka bolest kraniosinostoza. U uvodnom dijelu prikazane su broje podjele, uzroci i karakteristike ove patološke bolesti, a niti jedna karakteristika (osim izduženog oblika) na lubanji pronađenoj u grobu 110 nije vidljiva.

Niti jedan šav na lubanji nije vidljiv te je s obzirom na procijenjenu dob srašćavanje šavova lubanje posljedica umjetno izazvane deformacije lubanje u ranom djetinjstvu. Iako neki od istraživača govore o prisutnosti tzv. otočića kostiju (eng. Wormian bones) na šavovima lubanje nastaloj prilikom umjetne deformacije lubanje, na lubanji pronađenoj u grobu 110, na lokalitetu Solin – Smiljanovac, to nije vidljivo. O prisutnosti otočića kostiju, 1987. godine, govori Dorsey u svom istraživanju Kwakiutl lubanja iz muzeja Field Columbian koji je uočio njihovu prisutnost u koronarnom šavu lubanje. Također, govori kako umjetni pritisak lubanje utječe na stupanj nazubljenosti šavova kao i na normalno zatvaranje šavova prilikom rasta i srašćavanja kostiju (110).

Za razliku od Dorseya, Gottlieb govori o povezanosti umjetne deformacije lubanje i otočića kostiju u lambdoidanom šavu. Naime, u svom radu ne pronalazi povezanost nastajanja otočića kostiju prilikom umjetne deformacije, ali nailazi na prisutnost složenije građe gornje polovice lambdoidanog šava (lat. *pars lambdice*) u umjetno deformiranim lubanjama (111).

Ovaj rad temelji se na istraživanju samo jednog groba s koštanim ostacima jedne osobe. Pronađeni koštani ostaci nisu uspoređivani s koštanim ostacima ostalih pronađenih ostataka jer je usredotočenost bila samo na lubanji karakterističnog izgleda. Zbog izrazite fragmentiranosti lubanje nisu rađena nikakva mjerenja niti usporedbe s nedeformiranim lubanjama, dok su neki istraživači upravo pomoću mjera uspjeli usporediti nedeformirane s deformiranim lubanjama. Tako su Clark i sur. napravili usporedbu uzoraka umjetno deformiranih od nedeformiranih lubanja s Filipina gdje su ustanovili da pomoću šest jednostavnih mjerenja i vizualne klasifikacije mogu razlučiti umjetno deformiranu od nedeformirane lubanje. Prikazuju tako mjerenja diskriminantne

funkcije koja je temeljena na stupnju spljoštenosti pošto se opažanjem zaključilo kako će deformirane lubanje pokazivati spljoštenost prednje i okcipitalne regije. Diskriminantna funkcija izračunata je pomoću indeksa zakrivljenosti: mjerenje luka i kuta duž sagitalne ravnine za frontalnu (udaljenost glabella – bregma), parietalnu (udaljenost bregma – lambda) i okcipitalnu os (udaljenost lambda – opisthion). Rezultati su pokazali visoki postotak za razlikovanje deformirane (76,9 %) od nedeformirane lubanje (100 %) što se ukupno 91,9 % slagalo s vizualnom klasifikacijom za uzorke unutar Filipina. Također, da bi se procijenila korisnost funkcije, provedeno je istraživanje na većem broju uzoraka i iz različitog vremenskog perioda s različitim geografskih područja. Funkcija se pokazala veoma točnom i korisnom i za ostale uzorke (98,8 % pravilno razvrstanih nedeformiranih lubanja; 73,7 % pravilno razvrstanih deformiranih lubanja; 89,7 % podudaranja s vizualnom klasifikacijom) (112).

Iako će prema nekim autorima (52) samo kraniosinostoza uzrokovati stanje potpunog srašćavanja svih šavova, drugi navode kako kraniosinostoza uzrokuje srašćavanje samo jednog ili dijela jednog šava kod nesindromskih kraniosinostoza i dva ili više šavova kod sindromskih kraniosinostoza (69). Često su se ova dva stanja poistovjećivala, ali danas postoje brojni dokazi koji ova dva stanja razdvajaju u dvije različite kategorije. Prva razlika je u etiologiji nastajanja. Umjetno deformirane lubanje nastaju korištenjem različitih predmeta koji uzrokuju nastanak karakterističnog oblika lubanje, dok će kraniosinostoze nastajati prirodnim putem, izazvane različitim genetskim i prirodnim čimbenicima. Također, kod umjetno deformiranih lubanja neizostavna je prisutnost druge osobe koja će djetetu u njegovoj najranijoj dobi vezati glavu različitim trakama, pločama, jastučićima i slično. Kod kraniosinostoza to nije slučaj.

Umjetna deformacija lubanja najviše se koristila u prošlosti, a danas nije poznat niti jedan primjer korištenja takve metode, dok je kraniosinostoza danas sve više prisutna. Sve više se rađaju djeca s poteškoćama uzrokovanim upravo ovim patološkim stanjem. Posljedica je to modernog i ubrzanog načina života gdje štetne navike majke kao trudnice (pušenje, alkohol) izazivaju ovo stanje (76).

Valerie Dean O'Loughlin 1996. godine proveo je istraživanje gdje je htio ispitati endokranijalne vaskularne promjene između ova dva stanja. Istraživanje je provedeno na 50 lubanja iz Nacionalnog muzeja prirodne povijesti i Sveučilišta u Indiani, a koje su predstavljale geografski različite arheološke populacije Sjeverne i Južne Amerike. I umjetna deformacija lubanje i

kraniosinostoza izmijenili su endokranijalnu vaskulaturu, međutim, razlikovanje ova dva stanja na lubanji izuzetno je teško. Govori kako jedno stanje može izazvati drugo npr. sagitalna kraniosinostoza može biti posljedica pojave umjetne deformacije lubanje (113).

Na promatranoj lubanji pronađeno je udubljenje u ravnini sljepoočne kosti koje prelazi preko čeone i zatiljne kosti za koje se pretpostavlja da je uzrok korištenja različitih traka i predmeta kojima se lubanja izduživala, a čije se metode stvaranja ovakvog oblika pripisuje praksi nastajanja umjetno deformiranih lubanja.

Potpuna obliteracija šavova, karakteristično udubljenje na lubanji, okcipitalno izduženje lubanje pronađene u grobu 110 na lokalitetu Solin – Smiljanovac smatra se umjetno deformiranom lubanjom, a ne patološkim stanjem kraniosinostoze.

Praksa je to brojnih naroda koji su naseljavali područja diljem cijelog Svijeta, Europe, ali i Hrvatske. Lubanja pronađena na lokalitetu Solin – Smiljanovac jedini je primjer pronađene lubanje karakterističnog okcipitalno izduženog oblika na području Dalmacije. U Hrvatskoj su, osim ove, pronađene još tri na arheološkom nalazištu Hermanov vinograd u Osijeku (25). Lubanje su pokazivale karakteristike umjetne deformacije koje su povezane s migracijskim valom prijašnjih naroda na tom području. Poželjno bi bilo usporediti pronađene lubanje sa sjeveroistočnog dijela Hrvatske s lubanjom pronađenom na južnom dijelu Hrvatske. Tako bi se usporedile sličnosti i razlike, odredilo bi se pripadaju li istom migracijskom valu te na koji način i kojom metodom se dobio deformirani izgled lubanje.

Ovo je samo mali primjer pronađenih umjereno deformiranih lubanja na području Hrvatske. Brojna arheološka nalazišta još uvijek su neistražena, a tko zna koliko ovakvih primjera još uvijek duboko leži pod zemljom.

6. ZAKLJUČAK

U ovom radu analizirana je i razriješena nedoumica oko lubanje karakterističnog izgleda pronađena u grobu 110 na nalazištu Solin – Smiljanovac. Unatoč fragmentiranosti lubanje i nemogućnosti mjerenja uspjele su se uočiti karakteristike koje se pripisuju praksi umjetne deformacije lubanje, a ne patološkom stanju kraniosinostoze.

Lubanja je na područje salonitanske nekropole vjerojatno dospjela migracijskim valom jer je ova praksa zabilježena diljem cijelog svijeta i Europe. Njezin pronalazak postavlja brojna pitanja – kako, na koji način, gdje su živjeli naši preci.

Kraniosinostoza je bolest današnjice, umjetna deformacija lubanje kultura prijašnjih naroda. Iako se ta dva stanja često svrstavaju u istu kategoriju sinonima, vidimo da to nije tako. Lubanja iz groba 110 pronađena na arheološkom nalazištu Solin – Smiljanovac prvi je primjer pronađene umjetno deformirane lubanje na dalmatinskom području, ujedno i u Hrvatskoj. Karakteristike koje su odvojile ova dva stanja najviše su vezana uz šavove, njihovo prijevremeno srašćavanje uzrokovano različitim pomagalima. Također, lubanja je znatno izdužena što je značajka upravo ove prakse, a ne patološkog stanja kraniosinostoze.

Mnogo je neistraženih arheoloških nalazišta i upravo zbog ovako vrijednih nalaza potrebno je sve više posvećivati pažnju i naglasiti potrebu za njihovim istraživanjem. Upravo takvi nalazi otkrit će povijest, običaje i život prijašnjih naroda, ujedno i naših predaka.

7. LITERATURA

1. Wilkie AO. Craniosynostosis: genes and mechanisms. *Human molecular genetics*. 1997;6(10):1647-56.
2. Mićović MV. Procena rezultata lečenja modifikovanom operativnom tehnikom unisuturnih i kompleksnih kraniosinostoza: Универзитет у Београду, Медицински факултет; 2016.
3. Lang J. Skull base and related structures: atlas of clinical anatomy: Schattauer Verlag; 2001.
4. Kružić I. Forenzična identifikacija ljudskih ostataka. *Kosti glave* 2018.
5. Paulsen F, Waschke J. Sobotta Atlas of Human Anatomy, Vol. 3, English: Head, Neck and Neuroanatomy: Urban & Fischer Verlag/Elsevier GmbH; 2013.
6. Krmpotić-Nemanić J, Marušić A. Anatomija čovjeka, Dio 2. Zagreb, Medicinska naklada. 2002.
7. Cohen Jr MM. No man's craniosynostosis: the arcana of sutural knowledge. *Journal of Craniofacial Surgery*. 2012;23(1):338-42.
8. Cohen Jr MM. Sutural biology and the correlates of craniosynostosis. *American journal of medical genetics*. 1993;47(5):581-616.
9. Zimmerman A. Anthropology and antihumanism in imperial Germany: University of Chicago Press; 2010.
10. Mayall P, Pilbrow V. A review of the practice of intentional cranial modification in Eurasia during the Migration Period (4th–7th c AD). *Journal of Archaeological Science*. 2019;105:19-30.
11. Dingwall EJ. Artificial cranial deformation: a contribution to the study of ethnic mutilations: Bale; 1931.
12. Imbelloni J. Los pueblos deformadores de los Andes: La deformación intencional de la cabeza como arte y como elemento diagnóstico de las culturas: la Universidad; 1933.
13. Kiszely I. The origins of artificial cranial formation in Eurasia from the sixth millennium BC to the seventh century AD: *British Archaeological Reports*; 1978.
14. Brown P. Artificial cranial deformation: a component in the variation in Pleistocene Australian Aboriginal crania. *Archaeology in Oceania*. 1981;16(3):156-67.
15. Gerszten PC. An investigation into the practice of cranial deformation among the Pre-Columbian peoples of northern Chile. *International Journal of Osteoarchaeology*. 1993;3(2):87-98.

16. Ayer A, Campbell A, Appelboom G, Hwang BY, McDowell M, Piazza M, et al. The sociopolitical history and physiological underpinnings of skull deformation. *Neurosurgical focus*. 2010;29(6):E1.
17. Romero-Vargas S, Ruiz-Sandoval JL, Sotomayor-González A, Revuelta-Gutiérrez R, Celis-López MA, Gómez-Amador JL, et al. A look at Mayan artificial cranial deformation practices: morphological and cultural aspects [RETRACTED]. *Neurosurgical focus*. 2010;29(6):E2.
18. Hoshower LM, Buikstra JE, Goldstein PS, Webster AD. Artificial cranial deformation at the Omo M10 site: A Tiwanaku complex from the Moquegua Valley, Peru. *Latin American Antiquity*. 1995;6(2):145-64.
19. Garrett J. Status, the warrior class, and artificial cranial deformation. *The King site: Continuity and contact in sixteenth-century Georgia*. 1988:35-46.
20. Nagaoka T, Seki Y, Morita W, Uzawa K, Paredes DA, Chocano DM. A case study of a high-status human skeleton from Pacopampa in Formative Period Peru. *Anatomical science international*. 2012;87(4):234-7.
21. Torres-Rouff C, editor *Human skeletal remains from the Island of the Sun, Lake Titicaca, Bolivia*. American Journal of Physical Anthropology; 2004: WILEY-BLACKWELL COMMERCE PLACE, 350 MAIN ST, MALDEN 02148, MA USA.
22. Wilczak C. *The Bioarchaeology of Artificial Cranial Modifications: New Approaches to Head Shaping and Its Meaning in Pre-Columbian Mesoamerica and Beyond*. Taylor & Francis; 2016.
23. Tiesler V. Studying cranial vault modifications in ancient Mesoamerica. *Journal of Anthropological Sciences*. 2012;90:1-26.
24. Schijman E. Artificial cranial deformation in newborns in the pre-Columbian Andes. *Child's Nervous System*. 2005;21(11):945-50.
25. Fernandes D, Sirak K, Cheronet O, Howcroft R, Čavka M, Los D, et al. Cranial deformation and genetic diversity in three adolescent male individuals from the Great Migration Period from Osijek, eastern Croatia. *PloS one*. 2019;14(8).
26. Bereczki Z, Marcsik A. Artificial cranial deformation in Hungary. *Artificial deformation of human head in Eurasian past Moscow: Russian Academy of Sciences*. 2006:96-114.

27. Molnár M, János I, Szűcs L, Szathmáry L. Artificially deformed crania from the Hun-Germanic Period (5th–6th century AD) in northeastern Hungary: historical and morphological analysis. *Neurosurgical focus*. 2014;36(4):E1.
28. Torres-Rouff C, Yablonsky LT. Cranial vault modification as a cultural artifact: a comparison of the Eurasian steppes and the Andes. *Homo*. 2005;56(1):1-16.
29. Shvedchikova T. To a question of distribution of custom of artificial deformation of the head at the ancient population of East Priaralya. *The Messenger of the Moscow University Series XXIII*. 2009(1).
30. Sinor D, Denis S. *The Cambridge history of early inner Asia*: Cambridge University Press; 1990.
31. Melyukova AI. *The Scythians and Sarmatians*. *The Cambridge history of early inner Asia*. 1990:97-117.
32. Hakenbeck S. Roman or barbarian? Shifting identities in early medieval cemeteries in Bavaria. *Post-Classical Archaeologies*. 2011;1:37-66.
33. Kim HJ. *The Huns, Rome and the birth of Europe*: Cambridge University Press; 2013.
34. Halsall G. *Barbarian migrations and the Roman West, 376–568*: Cambridge University Press; 2007.
35. Heather P. *The Huns and Barbarian Europe* In: Mass M, editor. *The Cambridge Companion to the Age of Attila*. Cambridge: Cambridge University Press; 2015.
36. Hakenbeck S. 'Hunnic' modified skulls: Physical appearance, identity and the transformative nature of migrations. 2009.
37. Belošević J. Prvi arheološkog tragovi velike seobe naroda na području sjeverne Dalmacije: na; 1965.
38. Buljević Z. Njive-Podstrana: groblje iz vremena seobe naroda u Naroni, istraživanja 1994. 1999.
39. Uglešić A. Nalaz fibule seobe naroda iz Brguda kod Benkovca. *Archaeologia Adriatica*. 2009;3(1.):183-90.
40. Uglešić A. *The Latest Germanic Finds from the Migration Period from Northern Dalmatia*. *Prilozi Instituta za arheologiju u Zagrebu*. 2007;24:273-6.
41. Andrić S. Južna Panonija u doba velike seobe naroda. *Scrinia slavonica*. 2002(2):117-67.

42. Kharalambieva A. Gepids in the Balkans: A survey of the archaeological evidence. *Neglected barbarians* 2010. p. 245-62.
43. Trinkaus E. Artificial cranial deformation in the Shanidar 1 and 5 Neandertals. *Current Anthropology*. 1982;23(2):198-9.
44. Gibbon WM. Artificially deformed skulls with special reference to the temporal bone and its tympanic portion. *The Laryngoscope*. 1912;22(10):1165-81.
45. Fernández de Oviedo G. *Historia general y natural de las Indias*. Edición y estudio preliminar de Juan Pérez de Tudela, Madrid T IV. 1959.
46. Dembo A, Imbelloni J. *Deformaciones intencionales del cuerpo humano de carácter étnico*: Editori Nova; 1938.
47. Cobo FB. *History of the Inca empire: an account of the Indians' customs and their origin, together with a treatise on Inca legends, history, and social institutions*: University of Texas Press; 2010.
48. Shapiro HL. Note on a correction formula for artificially deformed crania. *Proceedings of the National Academy of Sciences of the United States of America*. 1927:632-5.
49. Moss ML. The pathogenesis of artificial cranial deformation. *American Journal of Physical Anthropology*. 1958;16(3):269-86.
50. Natahi S, Coquerelle M, Pereira G, Bayle P. Neurocranial shape variation among Tarascan populations: Evidence for varying degrees in artificially modified crania in pre-Hispanic West Mexico (1200–1400 AD). *American journal of physical anthropology*. 2019;170(3):418-32.
51. Mann RW, Hunt DR. *Photographic regional atlas of bone disease: a guide to pathologic and normal variation in the human skeleton*: Charles C Thomas Publisher; 2013.
52. Aufderheide AC, Rodríguez-Martín C, Langsjoen O. *The Cambridge encyclopedia of human paleopathology*: Cambridge University Press Cambridge; 1998.
53. Ortner DJ. *Identification of pathological conditions in human skeletal remains*: Academic Press; 2003.
54. Guillen SE. *The Chinchorro culture: Mummies and crania in the reconstruction of preceramic coastal adaptation in the south central Andes*. 1993.
55. White CD. Sutural effects of fronto-occipital cranial modification. *American Journal of Physical Anthropology: The Official Publication of the American Association of Physical Anthropologists*. 1996;100(3):397-410.

56. Torres-Rouff C. Cranial modification and the shapes of heads across the Andes. *International journal of paleopathology*. 2019.
57. Pavićević D, Milošević J, Petrović-Marković I, Milenković Z, Parezanović-Ilić K. The importance of physical treatment in children underwent craniosynostosis surgery in the first year of life. *Vojnosanitetski pregled*. 2020;77(3):324-9.
58. Melville H, Wang Y, Taub PJ, Jabs EW. Genetic basis of potential therapeutic strategies for craniosynostosis. *American journal of medical genetics Part A*. 2010;152(12):3007-15.
59. Da Costa AC, Anderson VA, Savarirayan R, Wrennall JA, Chong DK, Holmes AD, et al. Neurodevelopmental functioning of infants with untreated single-suture craniosynostosis during early infancy. *Child's Nervous System*. 2012;28(6):869-77.
60. Cunningham ML, Seto ML, Ratisoontorn C, Heike C, Hing A. Syndromic craniosynostosis: from history to hydrogen bonds. *Orthodontics & craniofacial research*. 2007;10(2):67-81.
61. Šimunović VJ. *Neurokirurgija: Medicinska naklada*; 2008.
62. Persing JA. Introduction to Craniosynostosis. *Neurosurgical Focus*. 2000;9(3):1-.
63. Vesalius A. *De humani corporis fabrica*: Norman Publishing; 1999.
64. Delashaw JB, Persing JA, Broaddus WC, Jane JA. Cranial vault growth in craniosynostosis. *Journal of neurosurgery*. 1989;70(2):159-65.
65. Otto AW. *Lehrbuch der pathologischen Anatomie des Menschen und der Thiere*: Rucker; 1830.
66. Virchow R. *Über den cretinismus, namentlich in franken, und über pathologische schadelformen*. *Verh Phys Med Ges Wurzburg*. 1851;2:230-56.
67. Moss ML. The pathogenesis of premature cranial synostosis in man. *Cells Tissues Organs*. 1959;37(4):351-70.
68. Cingöz İD, Kavuncu S. Craniosynostosis Surgery and Three-Dimensional Printing Technology. *Journal of Medical Innovation and Technology*. 2019;1(1):1-4.
69. Kajdic N, Spazzapan P, Velnar T. Craniosynostosis-Recognition, clinical characteristics, and treatment. *Bosnian journal of basic medical sciences*. 2018;18(2):110.
70. Morriss-Kay GM, Wilkie AO. Growth of the normal skull vault and its alteration in craniosynostosis: insights from human genetics and experimental studies. *Journal of anatomy*. 2005;207(5):637-53.

71. Jugović D, Spazzapan P. Endoskopsko zdravljenje skafocefalije: prikaz primera in nove operacijske tehnike. TEST-ZV. 2015;84(9).
72. Škrinjarić I. Orofacijalna genetika: Školska knjiga; 2006.
73. Kaiser GL. Symptoms and signs in Pediatric surgery: Springer Science & Business Media; 2012.
74. Hunter AG, Rudd NL. Craniosynostosis. II. Coronal synostosis: its familial characteristics and associated clinical findings in 109 patients lacking bilateral polysyndactyly or syndactyly. Teratology. 1977;15(3):301-9.
75. Lajeunie E, Merrer ML, Bonaïti-Pellie C, Marchac D, Renier D. Genetic study of nonsyndromic coronal craniosynostosis. American journal of medical genetics. 1995;55(4):500-4.
76. Boyadjiev SA, Consortium IC. Genetic analysis of non-syndromic craniosynostosis. Orthodontics & craniofacial research. 2007;10(3):129-37.
77. Persing JA. MOC-PS (SM) CME article: management considerations in the treatment of craniosynostosis. Plastic and reconstructive surgery. 2008;121(4):1-11.
78. Lajeunie E, Merrer ML, Marchac D, Renier D. Syndromal and nonsyndromal primary trigonocephaly: analysis of a series of 237 patients. American journal of medical genetics. 1998;75(2):211-5.
79. Anderson FM, Gwinn JL, Todt JC. Trigonocephaly: identity and surgical treatment. Journal of neurosurgery. 1962;19(9):723-30.
80. Delashaw J, Persing JA, Park T, Jane JA. Surgical approaches for the correction of metopic synostosis. Neurosurgery. 1986;19(2):228-34.
81. Dhellemmes P, Pellerin P, Lejeune J, Lepoutre F. Surgical treatment of trigonocephaly. Child's Nervous System. 1986;2(5):228-32.
82. Dominguez R, Oh KS, Bender T, Girdany BR. Uncomplicated trigonocephaly. A radiographic affirmation of conservative therapy. Radiology. 1981;140(3):681-8.
83. Collmann H, Sörensen N, Krauss J. Consensus: trigonocephaly. Child's Nervous System. 1996;12(11):664-8.
84. Kapp-Simon KA. Mental development and learning disorders in children with single suture craniosynostosis. The Cleft palate-craniofacial journal. 1998;35(3):197-203.

85. Sidoti Jr EJ, Marsh JL, Marty-Grames L, Noetzel MJ. Long-term studies of metopic synostosis: frequency of cognitive impairment and behavioral disturbances. *Plastic and reconstructive surgery*. 1996;97(2):276-81.
86. Shimoji T, Shimabukuro S, Sugama S, Ochiai Y. Mild trigonocephaly with clinical symptoms: analysis of surgical results in 65 patients. *Child's Nervous System*. 2002;18(5):215-24.
87. Lajeunie E, Barcik U, Thorne JA, El Ghouzzi V, Bourgeois M, Renier D. Craniosynostosis and fetal exposure to sodium valproate. *Journal of neurosurgery*. 2001;95(5):778-82.
88. Borad V, Cordes EJ, Liljeberg KM, Sylvanus TS, Lim PK, Wood RJ. Isolated Lambdoid Craniosynostosis. *Journal of Craniofacial Surgery*. 2019;30(8):2390-2.
89. Balestrino A, Secci F, Piatelli G, Morana G, Pavanello M, Pacetti M, et al. Pure Bilateral Lambdoid and Posterior Sagittal Synostosis (Mercedes– Benz Syndrome): Case Report and Literature Review. *World neurosurgery*. 2019;128:77-82.
90. Fearon JA. Evidence-based medicine: craniosynostosis. *Plastic and reconstructive surgery*. 2014;133(5):1261-75.
91. Cohen Jr MM, Kreiborg S. The central nervous system in the Apert syndrome. *American journal of medical genetics*. 1990;35(1):36-45.
92. Aviv R, Rodger E, Hall C. Craniosynostosis. *Clinical radiology*. 2002;57(2):93-102.
93. Taybi H, Lachman RS. *Radiology of syndromes, metabolic disorders, and skeletal dysplasias: Year Book Medical*; 1990.
94. Derderian C, Seaward J, editors. *Syndromic craniosynostosis. Seminars in plastic surgery*; 2012: Thieme Medical Publishers.
95. Cohen Jr MM. An etiologic and nosologic overview of craniosynostosis syndromes. *Birth Defects Original Article Series*. 1975;11(2):137-89.
96. Giordano BP, Tuli SS, Ryan SF, Stern M, Tuli SY. Crouzon syndrome: Visual diagnosis. *Journal of Pediatric Health Care*. 2016;30(3):270-3.
97. Gault DT, Renier D, Marchac D, Jones BM. Intracranial pressure and intracranial volume in children with craniosynostosis. *Plastic and reconstructive surgery*. 1992;90(3):377-81.
98. Renier D, Sainte-Rose C, Marchac D, Hirsch J-F. Intracranial pressure in craniostenosis. *Journal of neurosurgery*. 1982;57(3):370-7.
99. Benson ML, Oliverio PJ, Yue NC, Zinreich SJ. Primary craniosynostosis: imaging features. *AJR American journal of roentgenology*. 1996;166(3):697-703.

100. Lane L. Pioneer craniectomy for relief of mental imbecility due to premature sutural closure and microcephalus. *Journal of the American Medical Association*. 1892;18(2):49-50.
101. Bir SC, Ambekar S, Notarianni C, Nanda A. Odilon Marc Lannelongue (1840–1911) and strip craniectomy for craniosynostosis. *Neurosurgical focus*. 2014;36(4):E16.
102. Feinsod M, Davis NL. Unlocking the brain: attempts to improve mental function of microcephalic retarded children by “craniotomy”. *Neurosurgery*. 2003;53(3):723-30.
103. Matson DD, Ingraham FD. *Neurosurgery of infancy and childhood*: Thomas; 1969.
104. Tessier P, editor *Total facial osteotomy. Crouzon's syndrome, Apert's syndrome: oxycephaly, scaphocephaly, turriccephaly*. *Annales de chirurgie plastique*; 1967.
105. Ghali MG, Srinivasan VM, Jea A, Lam S. Craniosynostosis surgery: the legacy of Paul Tessier: Historical vignette. *Neurosurgical focus*. 2014;36(4):E17.
106. Jerković I. *Analiza spolnoga dimorfizma antičke i kasnoantičke populacije Salone*: University of Zadar.; 2019.
107. Bubić V. *Tipologija i topografija kasnoantičkih grobova u arheološkom krajoliku srednje Dalmacije* 2016.
108. Brothwell DR, Brothwell DR. *Digging up bones: the excavation, treatment, and study of human skeletal remains*: Cornell University Press; 1981.
109. Šlaus M, Vyroubal V, Dabić J. *Bioarheologija: demografija, zdravlje, traume i prehrana starohrvatskih populacija: Školska knjiga*; 2006.
110. Dorsey GA. Wormian bones in artificially deformed Kwakiutl crania. *American Anthropologist*. 1897;10(6):169-73.
111. Gottlieb K. Artificial cranial deformation and the increased complexity of the lambdoid suture. *American Journal of Physical Anthropology*. 1978;48(2):213-4.
112. Clark JL, Dobson SD, Antón SC, Hawks J, Hunley KL, Wolpoff MH. Identifying artificially deformed crania. *International Journal of Osteoarchaeology*. 2007;17(6):596-607.
113. Dean O'Loughlin V. Comparative endocranial vascular changes due to craniosynostosis and artificial cranial deformation. *American Journal of Physical Anthropology: The Official Publication of the American Association of Physical Anthropologists*. 1996;101(3):369-85.

8. SAŽETAK

UMJETNO DEFORMIRANA LUBANJA ILI KRANIOSINOSTOZA? – IZAZOVI DIFERENCIJALNE DIJAGNOSTIKE U BIOLOŠKOJ ANTROPOLOGIJI

CILJ: Istraživanje razlika između morfoloških značajki lubanje kod patoloških promjena (kraniosinostoza) i umjetnih deformacija lubanje na primjeru lubanje pronađenoj na nalazištu Solin – Smiljanjovac u grobu 110.

METODE: Priprema i analiza koštanih ostataka pronađenih u grobu 110 temelji se u prvom koraku od pranja, sušenja i stavljanja koštanog materijala u anatomske položaje. Procjenjuje se stupanj očuvanosti koštanih ostataka, boja kostiju, spol i doživljena dob. Lubanja se klasificira s obzirom na vanjsku morfologiju svoda i uspoređuju se karakteristike umjetno deformirane lubanje s patološkim stanjem kraniosinostoze.

REZULTATI: Stupanj očuvanosti koštanih ostataka ocijenjen je ocjenom 3, a kosti su svijetlo žute boje. Dob u trenutku smrti procjenjuje se na 25 – 35 godina, a na temelju morfologije lubanje, donje čeljusti i dugih kostiju zaključuje se kako se radi o koštanim ostacima ženske osobe. S obzirom na vanjsku morfologiju svoda lubanje svrstana je u kategoriju kružno – kose deformacije, a usporedbom karakteristika umjetno deformirane lubanje i patološkog stanja kraniosinostoze svrstana je pod umjetno deformiranu lubanju.

ZAKLJUČAK: Lubanja pronađena na području salonitanske nekropole pravi je primjer korištenja prakse umjetne deformacije lubanje, a ne patološkog stanja kraniosinostoze.

KLJUČNE RIJEČI: lubanja, umjetno deformirana lubanja, kraniosinostoza

ABSTRACT

ARTIFICIALLY DEFORMED SKULL OR CRANIOSYNOSTOSIS? – THE CHALLENGES OF DIFFERENTIAL DIAGNOSTICS IN PHYSICAL ANTHROPOLOGY

OBJECTIVE: To investigate the differences between the morphological characteristics of the skull in pathological changes (craniosynostosis) and artificial deformations of the skull on the example of the skull found at the Solin - Smiljanjovac site in grave 110.

METHODS: The preparation and analysis of bone remains found in grave 110 is based on the first step of washing, drying, and placing the bone material in an anatomical position. The degree of preservation of bone remains, bone color, sex and age are assessed. The skull is classified according to the external morphology of the arch and the characteristics of the artificially deformed skull are compared with the pathological condition of craniosynostosis.

RESULTS: The degree of preservation of bone remains was rated 3, and the bones are light yellow. Age at the time of death is estimated at 25-35 years, and based on the morphology of the skull, lower jaw, and long bones, it is concluded that these are the bone remains of a woman. Considering the external morphology of the skull arch, it is classified in the category of circular - oblique deformations, and by comparing the characteristics of the artificially deformed skull and the pathological condition of craniosynostosis, it is classified as an artificially deformed skull.

CONCLUSION: The skull found in the area of the Salonitan necropolis is a real example of the use of the practice of artificial deformation of the skull, and not the pathological condition of craniosynostosis.

KEYWORDS: skull, artificially deformed skull, craniosynostosis

9. ŽIVOTOPIS

Mihaela Paušić

Državljanstvo: hrvatsko

Mobitel: (+385) 989105936

Datum rođenja: 26/09/1994

Spol: Žensko

E-adresa: mihaela.pausic9@gmail.com

Adresa : Ribarići 10 B, 47300 Ogulin (Hrvatska)

OBRAZOVANJE I OSPOSOBLJAVANJE

Osnovna škola

Područna škola Zagorje, Prva osnovna škola Ogulin [2001 – 2009]

Adresa: Bolnička ulica 11, 47300 Ogulin (Hrvatska)

Srednja škola

Gimnazija Bernardina Frankopana [2009 – 2013]

Adresa: Struga 3, 47300 Ogulin (Hrvatska)

Medicinsko - laboratorijska dijagnostika

Medicinski fakultet [2013 – 2016]

Adresa: Ulica Braće Branchetta 20/1, 51000 Rijeka (Hrvatska)

Istraživanje mjesta događaja

Sveučilište za forenzične znanosti [2018 – Trenutačno]

Adresa: Ulica Ruđera Boškovića 33, 21000 Split (Hrvatska)

PUBLIKACIJE

Our piece of heaven: what are hospitalized heart failure patients like in University Hospital Centre Rijeka

[2018]

https://bib.irb.hr/datoteka/972635.Cardiologia_croatica_2018_13_11-12_3771.pdf

Sudjelovanje u istraživanju i izradi rada kao co - autor.

Prognostic value of routine laboratory tests in patients hospitalized for acutely decompensated chronic heart failure

[2016]

<https://www.bib.irb.hr/836909?rad=836909>

Sudjelovanje u istraživanju i izradi rada kao co - autor.

KONFERENCIJE I SEMINARI

Treći kongres hrvatske komore zdravstvenih radnika

[Opatija, 02/06/2016 – 05/06/2016]

Sudjelovanje na 3. kongresu hrvatske komore zdravstvenih radnika, strukovnog razreda za medicinsko laboratorijsku djelatnost s međunarodnim sudjelovanjem održanim u Opatiji, 2. - 5. lipnja 2016. godine. Sudjelovanje na kongresu s dva rada - na jednom radu kao glavni autor („Laboratorijski pokazatelji nepovoljnog ishoda kod hospitaliziranih bolesnika sa zatajivanjem

srca“), dok na drugom co-autor („Prognostička vrijednost laboratorijskih parametara kod bolesnika na kroničnoj hemodijalizi s aterosklerotskom bolesti“).

PROJEKTI

Sex estimation by the patterns of lip impressions (Cheiloscopy)

[2019 – Trenutačno]

Cilj istraživanja je odabrati najbolju metodu prikupljanja nespornih otisaka usna, ispitati metodologiju ocjenjivanja linija i brazdi na usnama te utvrditi postoji li na hrvatskoj populaciji spolni dimorfizam morfoloških značajni otisaka usana. Istraživanje je završeno, a pisana verzija rada trenutno je u izradi. Na njemu radi šest osoba od kojih sam glavni autor.

10. IZJAVA O AKADEMSKOJ ČESTITOSTI

SVEUČILIŠTE U SPLITU

Sveučilišni odjel za forenzične znanosti

Izjava o akademskoj čestitosti

Ja, **Mihaela Paušić**, izjavljujem da je moj diplomski rad pod naslovom „**Umjetno deformirana lubanja ili kraniosinostoza? – izazovi diferencijalne dijagnostike u biološkoj antropologiji**“ rezultat mojega vlastitog rada, da se temelji na mojim istraživanjima te da se oslanja na izvore i radove navedene u bilješkama i popisu literature. Nijedan dio ovoga rada nije napisan na nedopušten način, odnosno nije prepisan bez citiranja i ne krši ičija autorska prava.

Izjavljujem da nijedan dio ovoga rada nije iskorišten u ijednom drugom radu pri bilo kojoj drugoj visokoškolskoj, znanstvenoj, obrazovnoj ili inoj ustanovi.

Sadržaj mojega rada u potpunosti odgovara sadržaju obranjenoga i nakon obrane uređenoga rada.

Split, _____

Potpis studenta/studentice: _____